2010
Questões
Comentadas

TEP

Título de Especialista em Pediatria

SBP SOCIEDADE BRASILEIRA DE PEDIATRIA 100 anos

SOCIEDADE BRASILEIRA DE PEDIATRIA

Nestlé Nutrition Institute

Nestlé Nutrition

68ª EDIÇÃO

Curso Nestlé

de Atualização em Pediatria

CURITIBA PR

17 a 20 Maio 2011

Local: **Expounimed Curitiba**
R. Professor Viriato Parigot de Souza, 5.300 – Curitiba – Paraná

Confira o programa preliminar no site e faça sua inscrição:
www.nestle.com.br/nutricaoinfantil (site restrito a Profissionais de Saúde através de senha)
www.cnap2011.com.br

Informações e inscrições:
EKIPE de Eventos
Tel.: (41) 3022-1247 – e-mail: ekipe@ekipedeeventos.com.br

Agência oficial de turismo:
Tristar Viagens e Turismo Ltda.
Tel.: (11) 3016-1411 – www.tristaroperadora.com.br

Apoios científicos:
Sociedade Paranaense de Pediatria
Departamentos de Pediatria das Escolas Médicas do Estado do Paraná

SBP Sociedade Brasileira de Pediatria 100 anos

Sociedade Brasileira de Pediatria

Sociedade Paranaense de Pediatria Curitiba 1934

Nestlé Nutrition

"Este evento recebeu patrocínio de empresas privadas, em conformidade com a Lei nº 11.265, de 3 de janeiro de 2006."

2010
Questões
Comentadas

TEP

Título de Especialista em Pediatria

SBP SOCIEDADE BRASILEIRA DE PEDIATRIA 100 anos

SOCIEDADE BRASILEIRA DE PEDIATRIA

Nestlé Nutrition Institute

Caros colegas,

De há muito a Sociedade Brasileira de Pediatria vem lutando para manter a credibilidade do nosso Título como um elemento que legitime o exercício da Pediatria, mas que também valorize efetivamente a participação nos concursos e processos seletivos da especialidade.

Você esta recebendo as questões comentadas da prova do Titulo de Especialista em Pediatria (TEP/2010).

Para que você possa ter uma visão do desempenho dos candidatos com um todo e o seu em particular, apresentamos o percentual de candidatos que optaram por cada alternativa das questões de múltipla escolha no final da edição.

A Sociedade Brasileira de Pediatria parabeniza-o pelo esforço em conquistar o TEP, hoje um compromisso com a boa prática pediátrica e um elemento importante de valorização profissional.

Cordialmente,

Dr. Hélcio Villaça Simões
Coordenador da CEXTEP 2010

SOCIEDADE BRASILEIRA DE PEDIATRIA

FILIADA À ASSOCIAÇÃO MÉDICA BRASILEIRA

COMISSÃO EXECUTIVA DO TÍTULO DE ESPECIALISTA EM PEDIATRIA

Coordenação	Hélcio Villaça Simões
Membros	Edson Ferreira Liberal Hélio Fernandes Rocha Luciano Abreu de Miranda Pinto Marcio Moacyr de Vasconcelos Ricardo do Rêgo Barros Sidnei Ferreira

DIRETORIA EXECUTIVA (2010)

Presidente	Eduardo da Silva Vaz
1º Vice-Presidente	Fábio Ancona Lopez
2º Vice-Presidente	Joel Alves Lamounier
Secretário Geral	Marilene Augusta Crispino Santos
Diretoria de Qualificação e Certificação	Maria Marluce Vilela

AGRADECIMENTOS

A CEXTEP agradece a colaboração dos representantes dos 25 Departamentos Científicos da Sociedade Brasileira de Pediatria, bem como a Universidade do Estado do Rio de Janeiro através do CEPUERJ, na pessoa de Marcia Caoduro (Coordenador de Processos Seletivos).

1 Entre mães e pais é senso comum que os pediatras de seus filhos "sabem e podem tudo", o que os leva a solicitar, com frequência, consultas baseadas em informações fornecidas por telefone. Considerando esta situação e de acordo com o Código de Ética Médica pode-se afirmar que:

(A) o único fármaco que não pode ser prescrito por telefone é o antibiótico
(B) para reduzir a ansiedade dos pais pelos sintomas da criança, é lícita tal prescrição
(C) consultas telefônicas não trazem riscos concretos se o pediatra conhecer seu paciente
(D) a sua disponibilidade para prescrever por telefone é fundamental para manter sua clientela
(E) prescrevendo tratamentos/procedimentos sem examinar o paciente, poderá envolver-se em ilícito ético

2 Primípara procura o posto de saúde porque está apresentando, ao amamentar, "dor no bico do peito" desde a segunda semana pós-parto. No exame da mama, o pediatra identifica fissura mamilar. A conduta mais importante neste caso é:

(A) amamentar em diferentes posições
(B) avaliar a mamada e corrigir a técnica de amamentar
(C) passar o próprio leite nos mamilos após as mamadas e secar ao ar livre
(D) usar, na aréola e nos mamilos, produtos (cremes ou pomadas) cicatrizantes
(E) manter os mamilos secos, trocando com frequência os forros absorventes usados

3 Pré-escolar de cinco anos é levado a consulta por apresentar queixa de dores nas pernas há um ano. As crises geralmente surgem no final do dia, e a mãe nunca observou edema ou limitação articular. Exame físico: ausência de sinais inflamatórios nas articulações e de sopro cardíaco. Exames laboratoriais: Hb: 11g/dl, leucócitos: 8.000/mm^3, plaquetas: 300.000/mm^3, VHS: 12mm/1ª hora; proteína C-reativa: negativa, antiestreptolisina O: 400UI/dl (valor de referência: 200UI/dl). A principal hipótese diagnóstica é:

(A) febre reumática
(B) polimiosite crônica
(C) hipermobilidade articular
(D) vasculite leucocitoclástica
(E) lúpus eritematoso sistêmico

4 Escolar de nove anos, sexo masculino, é admitido na emergência após acidente de automóvel. Apresenta-se torporoso e pouco reativo aos estímulos. Exame físico: dor em hemitórax direito, FC: 150bpm, PA: 110x70mmHg, enchimento capilar: 3,5 segundos e diurese: 0,2ml/kg/h. Após garantir a permeabilidade de vias aéreas e o aporte de oxigênio, deve-se administrar:

(A) sangue - 10ml/kg
(B) albumina 5% - 2ml/kg
(C) solução coloide - 20ml/kg

(D) solução salina hipertônica 3% - 10ml/kg
(E) solução salina isotônica 0,9% - 20ml/kg

5 Escolar de oito anos, sexo masculino, sofreu acidente enquanto andava de bicicleta. Ao ser atendido na via pública, relatava dor no ombro esquerdo e respondia às solicitações dos paramédicos. Na admissão no setor de emergência, já apresentava quadro clínico de choque. A etiologia mais provável é a ruptura de:
(A) baço
(B) fígado
(C) pâncreas
(D) aorta descendente
(E) diafragma esquerdo

6 Escolar de sete anos foi admitido em hospital público com história de febre, dor abdominal vaga, enterorragia e aumento do volume abdominal há dois meses. Exame físico: grave comprometimento do estado geral, peso: 18.500g, abdômen globoso, tenso, com ascite moderada e ausência de massas palpáveis. Exames laboratoriais: albumina sérica: 1,9g/dl, LDH: 245U/l (VN - 240-480U/l). Tomografia do abdômen: presença de múltiplas formações nodulares, as maiores medindo 3cm de diâmetro, formando conglomerados localizados no mesentério. O mielograma e o LCR eram normais. Diante deste caso, pode-se afirmar que a hipótese diagnóstica mais provável é:
(A) sarcoidose
(B) neuroblastoma
(C) linfoma não-Hodgkin
(D) tuberculose abdominal
(E) linfadenite mesentérica

7 Pré-escolar de três anos é levado a consulta por apresentar febre alta há 10 dias. Exame físico: edema palpebral, petéquias no palato, exsudato amigdaliano, adenomegalia cervical anterior e posterior, fígado palpável a 3,5cm do RCD e baço a 2,5cm do RCE. O exame laboratorial indicado para confirmação do diagnóstico é:
(A) aspirado de medula óssea
(B) sorologia para vírus da dengue
(C) sorologia para vírus de Epstein-Barr
(D) bacterioscopia e cultura da secreção faringeia
(E) teste rápido para pesquisa de estreptococo do grupo A

8 Lactente de 40 dias é levado ao pronto-socorro com história de febre de 39°C há 24 horas. A mãe refere que a criança diminuiu a aceitação alimentar. Exame físico: regular estado geral, FC: 120bpm, otoscopia: hiperemia timpânica à direita, ausculta pulmonar normal. Amelhor conduta é:
(A) internar, investigar e iniciar antibioticoterapia
(B) colher urinocultura e iniciar cefalexina oral
(C) liberar e orientar para retornar em 24 horas

(D) liberar e tratar otite média aguda com amoxicilina
(E) colher hemocultura e aplicar ceftriaxona IM ambulatorialmente

9 Lactente de 12 meses, sexo masculino, apresenta febre alta, irritabilidade e recusa alimentar há três dias. Hoje surgiram petéquias no corpo. Exame físico: sinais de irritação meníngea. O LCR mostrou-se compatível com meningite. A bacterioscopia revelou cocobacilo Gram-negativo. A criança havia recebido uma dose da vacina tetravalente aos seis meses. Considerando a presença de um irmão de quatro anos com história vacinal incompleta e o período de transmissibilidade da infecção, a conduta indicada para a proteção dos contactantes no domicílio é:

(A) observação rigorosa apenas para a criança de quatro anos
(B) quimioprofilaxia com rifampicina para todos durante quatro dias
(C) vacinação com tetravalente apenas para a criança de quatro anos
(D) observação rigorosa de todos os contactantes, sem quimioprofilaxia
(E) quimioprofilaxia com rifampicina apenas para a criança de quatro anos

10 Recém-nascido de parto vaginal a termo, Apgar 9/10, pesando 3.500g, apresenta, nas primeiras 12 horas de vida, cianose progressiva associada a desconforto respiratório moderado. Exame físico: SaO_2: 70% (que não se modifica após oferta de oxigênio em capacete com FiO_2 de 80%), FC: 150bpm, FR: 70irpm, retrações subcostais e intercostais discretas, ausculta pulmonar sem ruídos adventícios, ausência de sopros cardíacos, pulsos de amplitude normal nos quatro membros, fígado palpável a 2cm do RCD e enchimento capilar: 3 segundos. Radiografia de tórax: área cardíaca normal, trama vascular pulmonar aumentada bilateralmente. Diante deste quadro, a principal hipótese diagnóstica e a conduta indicada, além do ecocardiograma de urgência, consistem, respectivamente, em:

(A) atresia pulmonar - indometacina
(B) atresia pulmonar - prostaglandina E
(C) tetralogia de Fallot - prostaglandina E
(D) transposição de grandes vasos - indometacina
(E) transposição de grandes vasos - prostaglandina E

11 Escolar de seis anos, sexo masculino, é trazido à emergência no colo do pai que refere "que seu filho está morrendo". Relata que a criança "subitamente ficou muito branca e suando frio, além de quase ter desmaiado". Exame físico: torporoso, reagindo pouco às solicitações verbais, febre baixa (38,2°C), palidez cutânea, sudorese acentuada, pulsos finos, enchimento capilar: 4 segundos, SaO_2: 89%. De acordo com o quadro clinico descrito e o ECG abaixo, a conduta imediata é:

ECG da questão 11

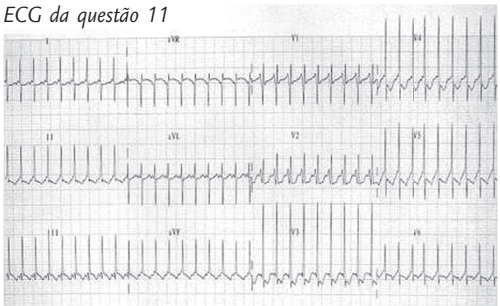

(A) adenosina IV em "bolus"
(B) cardioversão sincronizada
(C) amiodarona IV lentamente
(D) procainamida IV em "bolus"
(E) soro fisiológico IV em 10 minutos

12 Em consulta de rotina de um lactente, a mãe da criança solicita sua opinião sobre o uso do andador. A melhor conduta neste caso será:

(A) desaconselhar o uso do andador pelo risco de traumatismo craniano
(B) aconselhar o uso do andador pelos seus benefícios na prevenção de quedas
(C) desaconselhar o uso do andador por prejuízo no desenvolvimento neurológico
(D) desaconselhar o uso do andador pelo reduzido benefício na aquisição da marcha
(E) aconselhar o uso do andador pelo benefício que traz à aquisição antecipada da marcha

13 Pré-escolar de dois anos e meio, sexo masculino, é levado a consulta pediátrica e a mãe solicita encaminhamento para testar a audição, pois acha que seu filho não responde quando chamado. O paciente fala poucas palavras de difícil compreensão, interage pouco com outras pessoas, mesmo com os familiares diretos, apresenta movimentos repetitivos do tronco, explora pouco os brinquedos e apresenta bruxismo acentuado. Exame físico: irritabilidade, sem contato visual com o examinador. A principal hipótese diagnóstica é:

(A) esquizofrenia
(B) autismo infantil
(C) surdez neurossensorial
(D) transtorno oposicional desafiante
(E) distúrbio do desenvolvimento da linguagem

14 Recém-nascido a termo, sexo feminino, apresentou linfedema no dorso dos pés e das mãos desde o nascimento e ausência de pulsos nos membros inferiores. Ecocardiograma: coarctação da aorta. Não foram identificadas outras anomalias, nem desproporções corporais. Dados antropométricos: peso: 2.900g, comprimento: 44cm e PC: 33cm. O diagnóstico mais provável é síndrome de:

(A) Down
(B) Patau
(C) Turner
(D) Noonan
(E) Prader-Willi

15 Recém-nascido de 10 dias é levado ao pediatra para a primeira consulta de puericultura. Ao examiná-lo, o médico percebe que, embora a família não tenha sido

informada, o recém-nascido tem características da síndrome de Down. A melhor conduta em relação à comunicação da suspeita do diagnóstico é:

(A) deixar que a família perceba, naturalmente, com o tempo, para que não haja risco de rejeição da criança
(B) encaminhar ao geneticista para que ele transmita o diagnóstico, já que está mais acostumado a fazê-lo
(C) não dizer nada à família para evitar ansiedade e aguardar as próximas consultas para ter maior certeza do diagnóstico
(D) transmitir a suspeita de forma clara e tranquila, explicando as estratégias para confirmação e abordagem da doença
(E) pedir logo o cariótipo, sem maiores explicações para não alarmar, e aguardar o resultado para informar o diagnóstico

16 Lactente de 18 meses vem encaminhado ao ambulatório de pediatria para esclarecimento diagnóstico. Apresenta tosse crônica e sibilância recorrente desde o primeiro mês de vida. Internou aos quatro meses de vida com bronquiolite viral aguda grave por cinco dias, com necessidade de ventilação pulmonar mecânica invasiva. O avô materno é asmático. Nunca teve pneumonia e outras doenças. Teve duas internações por desidratação grave com hiponatremia. Nega outras queixas. Condições de nascimento: Apgar 9/10. Alta com a mãe no terceiro dia de vida. A mãe teve duas gestações anteriores, que resultaram em um aborto e a outra em recém-nascido que faleceu após cirurgia abdominal com quatro dias de vida. Exame físico: peso: 8.500g (abaixo do percentil 3), comprimento: 72cm (abaixo do percentil 3), FC: 110bpm, FR: 56irpm, discreta tiragem intercostal, ausculta pulmonar com estertores crepitantes difusos e sibilos nos dois campos pulmonares; SaO_2: 94% em ar ambiente. A hipótese diagnóstica mais provável é:

(A) fibrose cística
(B) asma persistente grave
(C) bronquiolopatia pós-viral
(D) síndrome dos cílios imóveis
(E) doença do refluxo gastroesofágico

17 Adolescente hígida, pré-púbere, com diagnóstico de asma intermitente, é levada ao ambulatório de pediatria com queixa de tosse produtiva há 15 dias, precedida de sinais de resfriado. Não teve febre nem exacerbação aguda da asma neste período. Está em bom estado geral, mas não consegue dormir direito devido à tosse. Ausculta pulmonar: estertores nas bases e raros sibilos. Radiografia de tórax: opacidades alvéolointersticiais nos lobos inferiores, médio e língula. O agente etiológico mais provável e o tratamento a ser considerado para esta adolescente são respectivamente:

(A) rinovírus - sintomáticos
(B) *Chlamydia trachomatis* - clindamicina
(C) *Chlamydia trachomatis* - claritromicina
(D) *Mycoplasma pneumoniae* - azitromicina
(E) *Mycoplasma pneumoniae* – cloranfenicol

18 Lactente de 20 meses, nascido a termo, apresentava o seguinte hemograma: Hb: 9,2g/dl, Ht: 28%, hemácias: 3.000.000/mm^3, hematoscopia: esquizócitos, micrócitos e moderada hipocromia, leucometria: normal. Não havia aumento de eosinófilos, e suas condições sanitárias e a higiene individual eram satisfatórias. Nunca fez uso de vermífugos, vitaminas ou ferro profilático. Mamou exclusivamente ao seio até os seis meses, quando foram introduzidas alimentação complementar e mamadeira de leite de vaca reidratado. O mecanismo etiopatogênico para o quadro apresentado é:

(A) uso precoce de leite de vaca
(B) ausência de vermifugação precoce
(C) introdução tardia da alimentação complementar
(D) ausência de suplementação de folato e vitamina B12
(E) ausência de suplementação de ferro após os seis meses

19 Pré-escolar de três anos deu entrada no pronto-socorro apresentando cianose intensa de mucosas e extremidades. Não apresentava dificuldade respiratória, ausculta cardíaca sem anormalidades e sem história prévia de doença cardíaca. Estava recebendo oxigenioterapia quando um primo de quatro anos deu entrada no mesmo hospital com quadro semelhante. Ambos haviam passado as últimas 12 horas na casa da avó materna, que fazia tratamento há anos de uma doença de pele. As evidências clínicas desta história induzem o médico a investigar:

(A) cardiopatia congênita cianótica
(B) ingestão não controlada de azul de metileno
(C) intoxicação exógena e meta-hemoglobinemia
(D) dermatopatia genética com defeito da melanina
(E) efeito tardio de corantes utilizados em folguedos infantis

20 Escolar de seis anos está no percentil 3 para estatura, embora o alvo genético de sua família aponte para o percentil 50 das curvas dos gráficos de estatura da OMS. Sua história pregressa foi marcada por constipação e, por este motivo, a ingestão de aveia e de outros cereais anticonstipantes, como germe de trigo, foi sempre estimulada. O pediatra verificou que as dosagens de T3, T4 e TSH eram normais e o menino apresentava fome intensa e distensão abdominal. Já havia usado vários vermífugos e feito tratamento com diversos compostos vitamínicos sem solução. A investigação com maior probabilidade de resultado satisfatório é:

(A) histologia de biópsia jejunal
(B) glicemia de jejum e pós-prandial
(C) idade óssea por radiografia de punhos
(D) dosagem de GH após indução de hipoglicemia
(E) radiografia de crânio para estudo da sela túrcica

21 Lactente de 18 meses apresenta quadro, iniciado há 12 horas, de vômitos e alternância de períodos de choro intenso e momentos de

aparente melhora. No início do quadro, evacuava fezes em pequena quantidade e de aparência normal. Estava, há dois dias, com febre baixa, tosse, coriza, e a otoscopia revelava vermelhidão timpânica bilateral. Foi levado à emergência, onde foi evidenciada a presença de massa abdominal cilíndrica em flanco superior direito e ausência de sinais de irritação peritoneal. A conduta indicada é:

(A) laparotomia exploradora
(B) tratamento com óleo mineral
(C) radiografia com enema baritado
(D) sonda gástrica para esvaziamento
(E) colheita de fezes para parasitológico

22 Pré-escolar de quatro anos, oriundo da periferia de uma grande cidade, apresentava-se, há cinco dias, com tosse e febre baixa e a ausculta pulmonar revelava roncos e sibilos esparsos. No ambulatório onde foi atendido, realizaram radiografia de tórax, que mostrou área difusa de infiltração com pequenos nódulos para-hilares bilaterais. Foi colhido hemograma e, como o estado geral era bom, foi prescrita amoxicilina 50mg/kg/dia de 8/8 horas. Foi recomendado retorno para avaliaçãoem três dias. O hemograma revelou: hemácias: 6.000.000/mm^3, Hb: 11g/dl, Ht: 32%, leucócitos: 4.500/mm^3 com 15% de eosinófilos. O paciente permanecia com febre baixa, tosse frequente pouco produtiva e em bom estado geral. O diagnóstico provável é:

(A) fibrose cística
(B) pneumonia viral
(C) tuberculose miliar
(D) síndrome de Löffler
(E) granulomatose de Wegener

23 Adolescente de 16 anos sofreu um ferimento penetrante por arma branca na região central do abdômen. Exame físico: confusão mental, FC: 152bpm, FR: 28irpm, PA: 80X50mmHg, abdômen "em tábua", não permitindo a palpação. As vias aéreas foram estabilizadas, estabelecido aporte de oxigênio e realizada expansão volêmica. A tomografia computadorizada evidenciou líquido na cavidade abdominal. A conduta imediata é:

(A) laparotomia exploradora
(B) endoscopia digestiva alta
(C) punção venosa central para monitorar a PVC
(D) punção do líquido abdominal com agulha grossa
(E) antibioticoterapia intravenosa de amplo espectro

24 Recém-nascido de parto vaginal, 36 semanas de gestação, Apgar 9/9, peso: 2.150g, comprimento: 45cm. Sua mãe não fez pré-natal e é portadora de doença de Graves não tratada. Neste caso, o recém-nascido provavelmente apresentará:

(A) tireotoxicose
(B) hipotireoidismo
(C) bócio eutireoideo
(D) bócio hipotireoideo
(E) bócio descompensado

25 Escolar de sete anos, sexo masculino, apresenta atraso do crescimento, retardo mental moderado, hipotonia muscular,

comunicação interventricular, pregas epicânticas e manchas de Brushfield. Seu programa de reabilitação é intensivo e, após um dia particularmente intenso de atividades físicas, manifesta progressivamente dor constante no pescoço, ataxia, incontinência urinária e fecal e fraqueza nos quatro membros. Aprovável etiologia do seu quadro clínico é:

(A) leucemia
(B) hipotireoidismo
(C) instabilidade atlantoaxial
(D) síndrome de Guillain-Barré
(E) encefalomielite disseminada aguda

26 Escolar de sete anos, morador de área de risco potencial para febre amarela desde o nascimento, é levado a consulta pediátrica devido a quadro de tosse e coriza. Exame físico: sem anormalidades. Seu cartão de imunizações registra aplicação de todas as vacinas indicadas pelo Programa Nacional de Imunizações do Ministério da Saúde até os 15 meses. Desde então, nenhuma vacina foi aplicada. A conduta indicada nesse momento, considerando a atualização do cartão vacinal deste paciente, é:

(A) aplicar as vacinas dupla do tipo adulto e tríplice viral
(B) aplicar as vacinas contra a febre amarela e tríplice bacteriana
(C) aplicar as vacinas contra a febre amarela, dupla do tipo infantil e tríplice viral
(D) aplicar a vacina tríplice bacteriana e reagendar consulta para aplicação da tríplice viral em 15 dias
(E) não aplicar nenhuma vacina e reagendar consulta para atualização vacinal em 15 dias

27 Lactente de 16 meses é levado a serviço de emergência devido a quadro de tosse, dispneia intensa e estridor. A mãe informa que o quadro vem evoluindo há cinco dias com coriza, rouquidão e tosse ladrante que pioraram nas últimas 24h concomitantemente ao aparecimento de estridor e febre alta (39°C). Exame físico: FR: 52irpm, estridor acentuado em repouso, tiragem subcostal e supraesternal. Após a nebulização com adrenalina o quadro se mantém inalterado. A hipótese diagnóstica mais provável é:

(A) laringite viral
(B) epiglotite aguda
(C) laringite estridulosa
(D) laringotraqueíte bacteriana
(E) aspiração de corpo estranho

28 Prematuro, portador de doença pulmonar crônica, permanece internado em unidade de terapia intensiva neonatal em decorrência de dependência de oxigênio. Sua gasometria arterial, colhida em FiO_2 de 0,28 sob cateter nasal, revela pH: 7,21, pO_2: 73mmHg, pCO_2: 70mmHg, bicarbonato: 26mEq/l. Neste caso, o distúrbio do equilíbrio acido-básico apresentado deve ser interpretado como:

(A) acidose mista
(B) acidose respiratória compensada
(C) alcalose metabólica compensada

(D) alcalose metabólica descompensada
(E) acidose respiratória associada a alcalose metabólica

29 Recém-nascido a termo com 16 dias de vida, em aleitamento materno exclusivo, é levado a consulta devido a quadro de icterícia. Exame físico: corado, ictérico até zona III de Kramer, fígado palpável a 1cm do RCD, Traube livre. Exames laboratoriais (colhidos em regime de urgência): BT: 15,1mg/dl, BI: 14,8mg/dl, Ht: 47%. As hipóteses diagnósticas que devem ser consideradas incluem:

(A) atresia de vias biliares e hipotireoidismo
(B) icterícia do leite materno e hipotireoidismo
(C) icterícia fisiológica e icterícia do leite materno
(D) icterícia fisiológica e incompatibilidade materno-fetal
(E) incompatibilidade materno-fetal e atresia de vias biliares

30 Recém-nascido a termo, sexo masculino, apresenta cianose generalizada, apneia e hipotonia imediatamente após o nascimento. O líquido amniótico é claro com grumos. A conduta indicada neste momento consiste em:

(A) colocar sob fonte de calor radiante, posicionar a cabeça, aspirar vias aéreas, ventilar com balão autoinflável e máscara, e avaliar cor, FC e respiração
(B) colocar sob fonte de calor radiante, posicionar a cabeça, aspirar vias aéreas, secar, realizar estimulo tátil, reposicionar a cabeça e avaliar cor, FC e respiração
(C) colocar sob fonte de calor radiante, posicionar a cabeça, aspirar vias aéreas, realizar intubação traqueal, ventilar com balão autoinflável e avaliar cor, FC e respiração
(D) colocar sob fonte de calor radiante, posicionar a cabeça, aspirar vias aéreas, iniciar massagem cardíaca, ventilar com balão autoinflável e máscara, e avaliar cor, FC e respiração
(E) colocar sob fonte de calor radiante, posicionar a cabeça, aspirar vias aéreas, realizar intubação traqueal, iniciar massagem cardíaca, ventilar com balão autoinflável e avaliar cor, FC e respiração

31 Pré-escolar de três anos, sexo feminino, apresenta quadro de urgência e disúria há dois dias. Exame físico: dor discreta à palpação da região suprapúbica, restante sem anormalidades. Exame de urina: piócitos incontáveis, 10/15 hemácias por campo de grande aumento. A conduta indicada nesse momento consiste em:

(A) realizar ultrassonografia em regime de urgência e reavaliar conduta após resultado
(B) colher urinocultura e iniciar tratamento ambulatorial com sulfametoxazol-trimetoprim
(C) internar, colher urinocultura, realizar ultrassonografia e iniciar tratamento com ceftriaxona

(D) iniciar tratamento ambulatorial com amoxicilina sem necessidade de exame complementar
(E) colher urinocultura e reavaliar em 72h, iniciando antimicrobiano de acordo com resultado

32 Adolescente de 17 anos, internada em período expulsivo, dá à luz recém-nascido a termo, vigoroso e sem nenhuma anormalidade aparente ao exame clínico. A análise do cartão do pré-natal da adolescente revela que, apesar de negativo no primeiro trimestre, o VDRL colhido no último trimestre de gestação foi positivo na diluição de 1/8. A adolescente informa que iniciou tratamento penicilínico na semana que antecedeu o parto e que seu parceiro não foi submetido a tratamento, pois seu VDRL foi não-reator. De acordo com as normas do Ministério da Saúde, além de colher VDRL da mãe, está indicado, nessa situação, considerar o tratamento da mãe:

(A) inadequado e iniciar tratamento penicilínico do recém-nascido sem necessidade de realizar qualquer exame complementar
(B) adequado e iniciar tratamento penicilínico do recém-nascido apenas se o VDRL for positivo em diluição maior ou igual à da mãe
(C) inadequado, realizar hemograma, punção lombar, radiografia de ossos longos e VDRL do recém-nascido e iniciar tratamento penicilínico
(D) adequado e iniciar tratamento penicilínico do recém-nascido apenas se o VDRL da mãe, colhido nesse momento, for positivo em diluição $\geq$1/8
(E) inadequado, realizar hemograma, punção lombar, radiografia de ossos longos e VDRL do recém-nascido e iniciar tratamento penicilínico apenas se algum destes exames revelar anormalidade

33 Escolar de sete anos, com crises de sibilância desde os dois anos, é levado ao ambulatório com queixa de crises de sibilância mais de duas vezes por semana, necessitando ser nebulizado em casa com β_2 agonista, quase diariamente, e que, pelo menos duas noites por mês, acorda tossindo. Considerando o quadro acima, a classificação diagnóstica e o tratamento indicado para esta criança são, respectivamente:

(A) asma intermitente/corticoide inalatório em dose baixa
(B) asma persistente leve/corticoide inalatório em dose baixa
(C) asma persistente moderada/corticoide inalatório em dose moderada
(D) asma persistente grave/corticoide inalatório em dose alta associado a β_2-agonista de curta duração
(E) asma intermitente grave/corticoide inalatório em dose baixa associado a β_2-agonista de longa duração

34 Escolar de sete anos, sexo feminino, é trazida a consulta por queda do balanço sobre a região da coluna há sete dias e claudicação há dois dias. Exame físico: fácies de dor, lombalgia e dor à palpação na região lombar, dificuldade de permanecer em pé

e perda da lordose lombar. Exames laboratoriais: leucócitos: 10.000/mm^3 sem desvio para esquerda e VHS: 90mm/1ª hora. Radiografia da coluna lombossacra: redução do espaço intervertebral entre L3 e L4. A principal hipótese diagnóstica é:
(A) espondilolistese
(B) discite intervertebral
(C) espondilite anquilosante
(D) polirradiculoneurite aguda
(E) ependimoma da medula espinhal

35 Adolescente de 11 anos, com diagnóstico de SIDA, apresenta-se desnutrido sem indicação de internação. O último exame mostrou CD4 de 150 células/mm^3. Além da orientação alimentar e do tratamento específico para SIDA, está indicada quimioprofilaxia para:
(A) tuberculose
(B) criptococose
(C) pneumocistose
(D) candidíase e pneumocistose
(E) tuberculose e pneumocistose

36 Pré-escolar de três anos é admitido na emergência com quadro de edema e oligúria há cinco dias. Exame físico: PA: 80x60mmHg, edema palpebral e de membros inferiores. Exame de urina: densidade urinária: 1015, hemácias: 3/campo, proteinúria: 3+/4+, piócitos: 4/campo. Considerando a principal hipótese diagnóstica, o tratamento indicado é:
(A) diurético
(B) corticoide
(C) antibiótico
(D) anti-hipertensivo
(E) anti-inflamatório não hormonal

37 Adolescente de 15 anos, sexo feminino, é levada ao ambulatório com queixa de há quatro semanas estar com "olho amarelo". Exame físico: bom estado geral, icterícia de escleróticas, hipocorada +/4+, acianótica, fígado palpável a 4cm do RCD, baço a 2cm do RCE. Exames laboratoriais: alanina aminotransferase (TGP): 400UI/l, aspartato aminotransferase (TGO): 300UI/l, eletroforese de proteínas: aumento de gamaglobulina e albumina normal; atividade de protrombina diminuída; anticorpo antimúsculo liso positivo. O diagnóstico mais provável é:
(A) cirrose biliar
(B) hepatite aguda
(C) coledocolitíase
(D) cirrose hepática
(E) hepatite autoimune

38 Lactente de 12 meses, sexo masculino, é levado ao setor de emergência em seu terceiro episódio de desidratação em duas semanas. A mãe relata febre intermitente, irritabilidade intercalada com astenia, recusa alimentar há pelo menos quatro semanas e aumento progressivo do débito urinário. Exames laboratoriais: sódio sérico: 150mEq/l, densidade urinária: 1003, osmolalidade urinária: 175mOsm/Kg. O paciente foi estabili-

zado e, no dia seguinte, submetido a teste diagnóstico: após quatro horas de privação hídrica, a osmolalidade urinária foi de 170mOsm/Kg. O diagnóstico mais provável é:
(A) tuberculose
(B) craniofaringioma
(C) síndrome de Wolfram
(D) displasia septo-óptica
(E) diabetes insípido nefrogênico

39 Pré-escolar de dois anos e seis meses, sexo masculino, foi internado, após 15 dias, devido a quadro de febre persistente de até 38,5°C, inapetência e vômitos esporádicos. Ao longo da internação, alternou momentos de agitação e estupor. Exame físico: paresia do III e VI nervos cranianos à esquerda. Exames laboratoriais: punção lombar: leucócitos: 136/mm^3 (85% de linfomononucleares), proteína: 100mg/dl, glicose: 30mg/dl. Tomografia computadorizada de crânio: hidrocefalia comunicante. O agente etiológico mais provável é:
(A) enterovírus
(B) *Neisseria meningitidis*
(C) vírus herpes simples tipo I
(D) *Mycobacterium tuberculosis*
(E) *Haemophilus influenzae* tipo b

40 Lactente de cinco meses, sexo feminino, raça negra, nascido a termo, peso: 2.900g, apresentou peso de 4.400g aos dois meses, 5.200g aos quatro meses e 5.250g aos cinco meses. A mãe afirma que a criança é "muito molinha". Exame físico: fontanela anterior ampla, apatia, taquipneia leve, abdômen protuberante, movimentos débeis dos membros. Ao fim do exame físico, a paciente apresentou uma crise convulsiva multifocal que durou 45 segundos. Exames laboratoriais: cálcio sérico total: 7,2mg/dl (normal: 9-11mg/dl), fósforo sérico: 3,4mg/dl (normal: 4,5-6,7mg/dl), fosfatase alcalina: 1.000U/l (normal: 150-420U/l), gasometria arterial: acidose metabólica leve. O diagnóstico mais provável é:
(A) sepse
(B) raquitismo
(C) doença celíaca
(D) acidúria metilmalônica
(E) hipotireoidismo congênito

41 Escolar de nove anos, sexo masculino, apresenta eritema do olho direito, queda da acuidade visual e turvação do cristalino. O diagnóstico presuntivo é de toxoplasmose ocular, e ele é tratado com pirimetamina e sulfadiazina. A acuidade visual do paciente começa a melhorar, mas, na quinta semana de tratamento, há queda do estado geral e o hemograma mostra: Ht 28%, VCM: 95fl, leucócitos: 3.500/mm^3 e plaquetas: 40.000/mm^3. A intervenção mais apropriada relacionada ao quadro atual é:
(A) prescrição de aciclovir
(B) administração de ácido folínico
(C) associação de prednisona ao esquema

(D) realização de vitrectomia e remoção do cristalino
(E) aumento das doses de pirimetamina e sulfadiazina

42 Recém-nascido, sexo feminino, é levada ao setor de emergência com 16 horas de vida. A paciente nasceu no lar, e o pai informa que o bebê "evacuou sangue". A mãe tem epilepsia e faz uso de fenobarbital. Exame físico: peso: 3.250g, comprimento: 49cm, FC:142bpm, FR: 55irpm, pulsos periféricos facilmente palpáveis, múltiplas equimoses nos membros e exsudação sanguinolenta no coto umbilical. Exames laboratoriais:plaquetas: 280.000/mm^3, TAP e PTT prolongados, BT: 3mg/dl, função hepática normal. A medida terapêutica mais importante é a administração de:
(A) antibiótico
(B) vitamina K1
(C) fatores de coagulação
(D) plasma fresco congelado
(E) acetato de desmopressina

Curva de Crescimento da questão 43

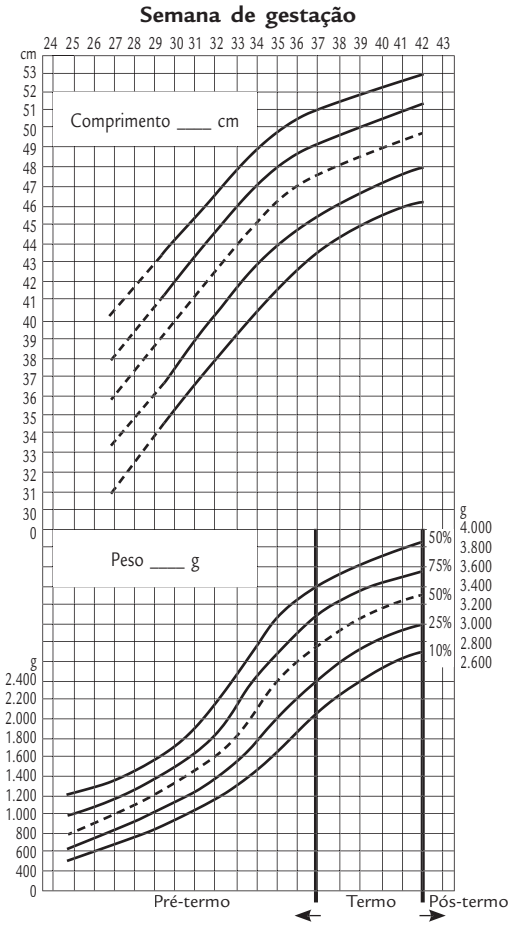

Fonte: Cloherty, 6ª edição, p. 43.

43 Recém-nascido de parto cesáreo por corioamnionite, Apgar 7/8, peso: 1.450g, comprimento: 44cm, PC: 31cm, recebeu estimativa da idade gestacional de 33 semanas e quatro dias. Este paciente é classificado como recém-nascido de:
(A) baixo peso ao nascer e AIG
(B) baixo peso ao nascer e GIG
(C) baixo peso ao nascer e PIG
(D) muito baixo peso ao nascer e PIG
(E) muito baixo peso ao nascer e AIG

44 Pré-escolar de três anos, sexo masculino, raça negra, procedente do interior da Bahia, é levado a serviço de pediatria com história de palidez, febre e fraqueza generalizada há cerca de 15 dias. Nascido de parto vaginal a termo, usou leite materno até os dois anos de idade, e, no momento, se alimenta quase que exclusivamente de leite integral. Apresenta constipação de longa data. Exame físico: palidez cutaneomucosa,

taquicardia, ritmo cardíaco de galope e hepatomegalia leve. Exames laboratoriais: hemácias: 1.100.000/mm^3, Hb: 3,6g/dl, Ht: 11%, VCM: 52fl, RDW: 23%. A melhor conduta a ser tomada, além da hemotransfusão imediata e orientação nutricional posterior, é:

(A) reposição de ferro
(B) dosagem de G6PD
(C) eletroforese de hemoglobina
(D) teste de fragilidade osmótica
(E) reposição de ácido fólico e vitamina B12

45 Pré-escolar de dois anos, sexo masculino, é internado em hospital no interior do Ceará para investigar quadro de palidez e hepatoesplenomegalia. A mãe relata início dos sintomas há dois meses com febre baixa diária e astenia. Após cinco semanas de febre, persistiram fadiga e diarreia eventual. Exame físico: peso: 9.500g, comprimento: 80cm, FC: 126bpm, FR: 32irpm, PA: 88x60mmHg, petéquias generalizadas, fígado papável a 4cm do RCD de consistência normal, borda lisa, doloroso à palpação e baço palpável a 8cm do RCE de consistência aumentada. Exames laboratoriais: hemograma: anemia moderada, leucopenia e trombocitopenia. O diagnóstico mais provável é:

(A) calazar
(B) dengue
(C) febre amarela
(D) linfoma de Hodgkin
(E) mononucleose infecciosa

46 Pediatra, plantonista de uma maternidade, não é substituí-do ao final do plantão devido à falta do colega pela segunda vez no último semestre. Segundo o novo Código de Ética Médica (CEM), o responsável pela sua substituição, neste caso, é:

(A) o chefe da equipe
(B) o próprio médico a ser rendido no plantão
(C) a direção técnica do estabelecimento de saúde
(D) trata-se de faltas eventuais, não contempladas no CEM
(E) o médico plantonista que deveria tê-lo rendido no plantão

47 Plantonista de um pronto-socorro infantil comunica ao chefe da equipe, à Comissão de Ética do hospital e ao Conselho Regional de Medicina que não mais comparecerá ao hospital a partir do próximo plantão, pois não mais aceitará trabalhar nas condições precárias a que é submetido, conforme reclamação anterior à direção do hospital. Neste caso, segundo o novo CEM, o referido médico:

(A) transgredirá o CEM vigente, pois deverá aguardar as providências da administração da unidade de saúde
(B) transgredirá o CEM vigente, pois deverá cumprir 30 dias de aviso prévio, segundo a Consolidação das Leis do Trabalho (CLT)
(C) está correto segundo o CEM vigente, entretanto tem o dever moral de prosseguir no plantão para não expor a população a riscos

(D) deverá aguardar a decisão da Comissão de Ética Médica do hospital e a visita de fiscalização do Conselho Regional de Medicina
(E) está correto, tendo agido segundo o CEM vigente, já que não deverá trabalhar em condições que coloquem em risco a sua saúde ou a do paciente

48 Lactente de 20 meses é levado a serviço de pronto-atendimento devido a quadro de febre alta (39°C) e vômitos há 48 horas. Exame físico: orofaringe hiperemiada apresentando úlceras no palato mole e lojas amigdalianas. A conduta indicada nesse caso, além da orientação dos pais, consiste na prescrição de:
(A) aciclovir
(B) ganciclovir
(C) azitromicina
(D) sintomáticos
(E) penicilina benzatina

49 Adolescente de 11 anos foi submetido a hemograma para investigação de possível infecção. O responsável pelo laboratório entrou em contato com os pais, informando que havia identificado plasma lipêmico no exame de sangue e realizado perfil lipídico que revelou: colesterol total: 450mg/dl, triglicerídeos: 800mg/dl, VLDL: 40mg/dl, HDL: 28mg/dl e LDL: 282mg/dl.
Este paciente deverá:
(A) repetir dosagens após jejum de oito horas
(B) ser submetido a tratamento medicamentoso
(C) realizar cineangiocoronariografia de urgência
(D) repetir dosagens após cura do processo infeccioso
(E) receber dieta com no máximo 400mg de colesterol/dia

50 Adolescente de 12 anos, sexo masculino, apresenta episódios de contrações rítmicas e dormência de uma hemiface, ruídos guturais, salivação excessiva e movimentos clônicos dos membros ipsilaterais. Os episódios ocorrem apenas durante o sono. Exame físico: normal. O diagnóstico mais provável é:
(A) terror noturno
(B) epilepsia de ausência típica
(C) epilepsia mioclônica juvenil
(D) epilepsia rolândica benigna
(E) mioclonias benignas do sono

Questão 1

Escolar de sete anos apresenta quadro de dificuldade para urinar, febre e urina com odor forte e espumosa há três dias. A mãe revela que estes sintomas já haviam ocorrido em outras ocasiões e que a menina tinha sido tratada com uma pomada na vulva por vários dias. Após a suspensão do tratamento apresentou sangramento vaginal por cinco dias, a ginecologista consultada proibiu o uso da pomada e encaminhou a menina ao endocrinologista pediátrico que recomendou observação por alguns meses. Sua estatura é normal, tem sobrepeso e não há pilificação em axilas nem broto mamário.

Considerando o caso acima e a foto da genitália responda as seguintes perguntas:

A) Cite a provável causa do sangramento vaginal.

B) Classifique esta paciente de acordo com o estadiamento puberal de Tanner.

C) Descreva sucintamente a conduta indicada neste momento.

Foto da Questão 1

Questão 2

Escolar de seis anos, sexo feminino, previamente sadia, apresenta episódio súbito de enurese na escola. Horas depois, surgem sonolência, cefaléia, fotofobia, vômitos intensos, confusão e crises epilépticas motoras envolvendo os membros direitos. Exame físico: t.ax.: 36,8°C, FC: 112bpm, FR: 24irpm, PA: 98x62mmHg, sonolência, ausência de rigidez de nuca e de déficits neurológicos focais. Tomografia computadorizada de crânio (no primeiro dia de internação): normal. Punção lombar: 48 leucócitos/mm^3 (82% de linfomononucleares e 18% de polimorfonucleares), proteína: 58mg/dl, glicose: 74mg/dl. No terceiro dia de internação a paciente entrou em coma.

A tomografia computadorizada de crânio realizada no terceiro dia de internação após piora do estado mental é mostrada a seguir. Considerando o quadro clínico e a imagem apresentada responda as seguintes questões:

A) Cite o diagnóstico provável.

B) Cite a etiologia mais comum em crianças.

C) Cite três agentes adicionais que podem causar o quadro clínico acima.

D) Descreva sucintamente o tratamento farmacológico.

E) Considerando que a paciente apresenta febre alta no momento da realização da segunda tomografia de crânio considere a indicação de repetição da punção lombar. Justifique.

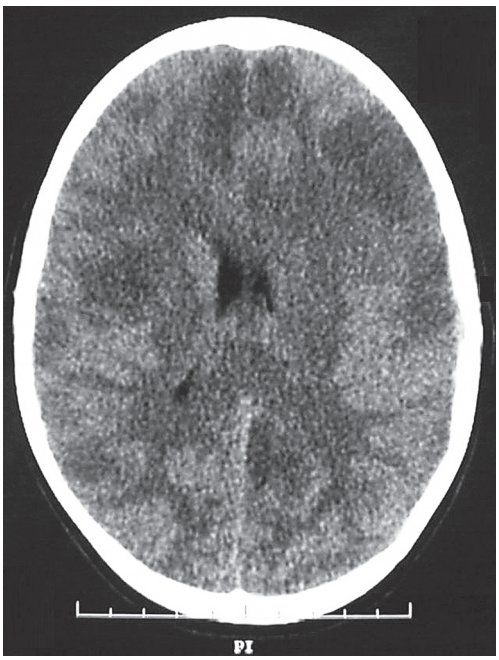

Foto da Questão 2

Questão 3

Lactente de sete meses incompletos, nascido a termo, é levado a consulta médica de rotina na unidade de atendimento primário. A mãe informa que seu filho permanece em aleitamento materno exclusivo e que parece saudável. A análise do cartão de vacinação revela que o esquema vacinal está completo até o quarto mês. Diante dessa situação, responda às seguintes questões.

A) Indique, sucintamente, qual a orientação nutricional a ser dada nesse momento.

B) Cite, em cada área do desenvolvimento, um achado esperado e que provavelmente não estava presente na consulta anterior (aos quatro meses).

C) Cite as vacinas indicadas nesse momento, de acordo com o Programa Nacional de Imunizações do Ministério da Saúde.

Respostas das Questões 1 a 50

01. Resposta correta: E

A = 0,23%
B = 0,79%
C = 1,01%
D = 0,00%
E = 97,97%

Comentário: Um pediatra "disponível" é tudo o que uma família deseja. O pronto-socorro sempre presente é uma "benção" para a ansiedade e acomodação familiar e um "terror"para a tranquilidade e segurança do pediatra. O abuso é extremamente perigoso.
A prescrição de tratamentos/procedimentos à distância, sem que o pediatra examine o paciente, poderá envolvê-lo em uma conduta antiética.

02. Resposta correta: B

A = 4,17%
B = 92,00%
C = 3,15%
D = 0,34%
E = 0,34%

Comentário: O trauma mamilar (fissura) é a dificuldade mais frequente enfrentada pelas nutrizes no período pós-parto imediato. Acredita-se que a causa mais comum de dor e trauma mamilar seja técnica inadequada de amamentação. Estudos ultrassonográficos mostram que quando o recém-nascido tem pega adequada, o mamilo fica posicionado na parte posterior do palato, protegido da fricção e compressão, prevenindo traumas mamilares. Por conseguinte, existe consenso de que a base da prevenção e tratamento das dores e trauma dos mamilos é a correção da técnica de amamentação.

03. Resposta correta: C

A = 14,19%
B = 25,68%
C = 54,84%
D = 3,38%
E = 1,91%3)

Comentário: A hipermobilidade articular é a causa mais frequente de dores nos membros na infância e início da adolescência, sendo caracterizada por artralgias inespecíficas que persistem por mais de tres meses, com exames laboratoriais normais. Pode ser confundida com a dor musculoesquelética idiopática da infância (dor do crescimento) que tem localização preferencial nos membros inferiores, com dor intensa e fugaz, preferencialmente vespertina ou noturna, muitas vezes acordando a criança, que amanhece sem nenhum sintoma álgico.

04. Resposta correta: E

A = 1,24%
B = 0,00%
C = 3,94%
D = 0,45%
E = 94,03%

Comentário: O choque hipovolêmico é caracterizado por taquicardia, tempo de enchimento capilar retardado e baixa

diurese, mesmo na ausência de hipotensão. A solução salina isotônica 0,9% é a terapia de eleição para a fase aguda, podendo ser repetida até estabilização do quadro.

05. Resposta correta: A

A = 78,27%
B = 3,27%
C = 2,14%
D = 13,40%
E = 2,93%

Comentário: O trauma no baço com ou sem rutura é frequente em acidentes de bicicleta. O choque pode ocorrer rápidamente ou um pouco mais tardiamente. A dor no ombro esquerdo reflete a irritação do diafragma homolateral pelo sangue subfrênico.

06. Resposta correta: D

A = 11,60%
B = 9,01%
C = 16,78%
D = 45,05%
E = 17,45%

Comentário: O paciente tem desnutrição grave com ascite num processo com febre e comprometimento do estado geral. Tal quadro nos remete a possibilidade de infecção crônica, ou doença inflamatória crônica. A febre também poderia estar associada à doença maligna principalmente na fase de lise tumoral. Contudo as imagens são de nódulos múltiplos localizados predominantemente no mesentério e a bioquímica mostra hipoproteinemia grave com aumento de enzima intracelular, o caráter é de inflamação crônica. O resultado do mielograma e do líquor diminuem as chances de doenças malignas linfáticas. Das opções por infecções de caráter crônico a tuberculose se sobrepõe, inclusive por ser mais comum no nosso meio.

07. Resposta correta: C

A = 0,68%
B = 0,68%
C = 92,00%
D = 3,60%
E = 3,04%

Comentário: O paciente de tres anos tem quadro clínico sugestivo de monucleose com febre há 10 dias, alterações em orofaringe como petéquias no palato, exsudato amigadaliano, e edema de pálpebra acompanhado de adenomegalia cervical que são mais frequentes em monucleose. Junto a isto apresenta hepatoesplenomegalia corroborando ainda mais com o diagnóstico de mononucleose. O exame que se impõe é a sorologia para vírus Epstein-Barr.

08. Resposta correta: A

A = 79,73%
B = 0,45%
C = 10,59%
D = 8,11%
E = 1,13%

Comentário: Trata-se de um lactente com febre e sem foco identificado. A presença de hiperemia timpânica iso-

lada não caracteriza otite média aguda. Para que este diagnóstico seja inequívoco é necessária a presença de abaulamento da membrana, que é o achado clínico de maior especificidade para o diagnóstico de otite média aguda. Os protocolos para a abordagem dos lactentes febris estão sendo atualmente questionados devido à redução da prevalência da bacteremia por hemófilo B e à provável redução da bacteremia por pneumococo que se seguirá à introdução em nosso meio da vacina conjugada decavalente contra o pneumococo. Entretanto, qualquer protocolo de abordagem que tenha como conduta o acompanhamento ambulatorial do lactente com febre sem foco identificado tem como pressuposto que a criança não apresenta comprometimento do estado geral. Qualquer criança com comprometimento do estado geral, como no caso apresentado, deve ser admitida ao hospital, submetida a hemograma, hemocultura, EAS, urinocultura e punção lombar e tratada com antibioticoterapia de largo espectro até que a possibilidade de infecção bacteriana grave seja descartada.

9. Resposta correta: B

A = 0,90%
B = 65,65%
C = 5,18%
D = 8,67%
E = 19,59%

Comentário: O *Haemophilus influenzae* é um cocobacilo Gram-negativo que é provavelmente o agente etiológico da meningite do lactente de 12 meses. O ser humano é o hospedeiro natural do *Haemophilus influenzae*. A indicação para quimioprofilaxia está bem definida para o irmão de quatro anos que possui vacinação incompleta. Todos os outros contactantes do domicílio também devem receber quimioprofilaxia.

10. Resposta correta: E

A = 3,38%
B = 29,73%
C = 9,68%
D = 6,76%
E = 50,45%

Comentário: A questão descreve um recém-nascido a termo com quadro de cianose de provável origem cardíaca. Um dos sinais clínicos sugestivos dessa etiologia é a ausência de resposta da saturação de oxigênio após a administração de oxigênio por capacete, o que sugere um shunt extrapulmonar da direita para a esquerda, ou seja, uma cardiopatia congênita cianótica. As cardiopatias cianóticas podem ser divididas em dois grandes grupos fisiopatológicos: aquelas que se apresentam com hiperfluxo e aquelas que cursam com hipofluxo pulmonar. A presença de aumento da trama vascular pulmonar na radiografia descrita no enunciado indica tratar-se de uma cardiopatia congênita cianótica com hiperfluxo pulmonar, o que afasta as possibilidades de tetralogia de Fallot e atresia pulmonar, duas condições mórbidas que se acompanham de hipofluxo pulmonar. Estabelecido o diagnóstico de transposição de grandes

vasos (a única opção de cardiopatia com hiperfluxo dentre as assertivas), a questão apresentava duas propostas terapêuticas, a aceleração do fechamento do canal arterial com a administração de indometacina ou a manutenção da sua permeabilidade através da infusão de prostaglandina E. Considerando que na transposição as duas circulações, sistêmica e pulmonar, não se comunicam, a não ser pelas vias fetais (forame oval e canal arterial), e considerando que estas vias, sob condições normais, se fecharão logo após o nascimento, é procedimento imediato, ao se considerar o diagnóstico de transposição, iniciar a infusão de prostaglandina E com o objetivo de manter o canal arterial patente garantindo comunicação entre as duas circulações e a passagem de sangue oxigenado da circulação pulmonar para a sistêmica.

11. Resposta correta: B

A = 27,03%
B = 56,98%
C = 6,31%
D = 0,56%
E = 9,01%

Comentário: Trata-se de uma taquicardia supra ventricular (TSV) com instabilidade hemodinâmica importante (choque) e deve ser tratada como emergência médica. A cardioversão sincronizada é o tratamento de eleição para essa situação.
Nas TSV ainda estáveis hemodinâmicamente a droga de eleição é a adenosina em bolo rápido intravenosa.

12. Resposta correta: A

A = 48,20%
B = 0,34%
C = 20,61%
D = 30,18%
E = 0,68%

Comentário: O andador não causa prejuízo no desenvolvimento neurológico e sim, um atraso na aquisição de habilidades motoras como engatinhar e andar, portanto atrasando aquisição da marcha.
O principal motivo para desaconselhar o uso do andador é a frequência com que causa quedas, que levam aos traumatismos cranianos e até casos de morte.

13. Resposta correta: B

A = 1,24%
B = 98,31%
C = 0,23%
D = 0,23%
E = 0,00%

Comentário: A resposta certa é letra B (autismo infantil). O paciente descrito apresenta as manifestações clínicas da tríade do autismo: atraso da fala, dificuldades de interação psicossocial e movimentos repetitivos ou estereotípicos.

14. Resposta correta: C

A = 4,73%
B = 15,09%
C = 44,82%
D = 18,81%
E = 16,44%

Comentário: O quadro de baixa estatura proporcionada, de inicio pré-natal, no sexo feminino, associado à linfedema e à coarctação da aorta, é fortemente sugestivo da síndrome de Turner. A coarctação da aorta é a cardiopatia mais encontrada nesta síndrome.
As demais doenças embora sejam síndromes em que a baixa estatura pode ocorrer, não apresentam linfedema e são condições nas quais são encontradas outras anomalias associadas a desproporções corporais que permitem suspeitar dos diferentes diagnósticos.

15. Resposta correta: D

A = 0,00%
B = 0,00%
C = 0,45%
D = 99,21%
E = 0,34%

Comentário: A transmissão da suspeita diagnóstica de uma doença genética deve ser feito o mais cedo possível, para que as abordagens necessárias sejam encaminhadas e também para que os pais iniciem o processo de elaboração que compreende várias etapas (choque, negação, culpa etc...) e demanda tempo.
Adiar não diminui o impacto do diagnóstico e pode interferir no tratamento da criança.
O encaminhamento ao geneticista pode ser necessário em algumas situações, entretanto, o pediatra é o médico de referencia para os cuidados com a criança e deve ser sincero nas suas impressões, sem transferir para outros especialistas este papel.
Solicitar exames sem esclarecer ao paciente e seus familiares qual é a razão e os possíveis resultados, não é boa prática médica.

16. Resposta correta: A

A = 81,31%
B = 3,38%
C = 2,82%
D = 5,74%
E = 6,76%

Comentário: A fibrose cística é doença de transmissão genética, autossômica recessiva, que afeta em média 1:2500 caucasianos. O gen da fibrose cística está localizado no braço longo do cromossoma 7 e uma das mutações mais comuns é a delta F 508. Ocorre uma alteração no canal de cloro da célula com perda excessiva do íon, e consequentemente também do sódio. Trata-se de doença sistêmica, crônica, que leva a desidratação das secreções, com obstrução das vias aéreas, insuficiência pancreática, síndrome de malabsorção, esterilidade, diabetes e infecções. Quadros graves de bronquiolite aguda viral no lactente levam à suspeita diagnóstica. A dificuldade de conservação do cloro e do sódio, com perda excessiva no suor, pode causar desidratação e hiponatremia, como no caso em questão. No período neonatal, íleo meconial, também sugere o diagnóstico. O teste do suor pode confirmar o diagnóstico: Cl> 60mEq/l.

17. Resposta correta: D

A = 2,48%
B = 0,34%
C = 14,19%
D = 81,64%
E = 1,24%

Comentário: Pneumonia atípica, causada geralmente pelo *Mycoplasma pneumoniae*, cursa com evolução arrastada, tosse, mal estar, dor de cabeça e febre eventual. Acomete principalmente crianças maiores de cinco anos e adolescentes, podendo associar-se a quadros respiratórios graves nos portadores de anemia falciforme. As imagens radiológicas podem variar: infiltrados intersticiais, infiltrados alveolares e raramente derrame pleural. O diagnóstico é clínico na maioria dos casos e o tratamento baseia-se nos antibióticos macrolídeos-eritromicina e seus derivados.

18. Resposta correta: E

A = 13,40%
B = 0,34%
C = 0,11%
D = 4,50%
E = 81,64%

Comentário: A Academia Americana de Pediatria a Sociedade Européia de Gastreoenterologia Hepatologia e Nutrição Pediátrica, e o Departamento Científico da Sociedade Brasileira de Pediatria reconhecem que o leite de vaca "in natura" não deve ser ofertado a lactentes menores de um ano de vida. Após o peso do lactente duplicar, em torno do quinto mês de vida, os estoques de ferro passam a ficar limitantes do desenvolvimento de massa eritrocitária adequada ao crescimento. O leite materno descontinuado pela introdução da alimentação complementar aos seis meses não garante a manutenção deste estoque de ferro, sendo então indicada a suplementação como garantia à redução do risco de anemia ferropriva, ainda muito prevalente no nosso país em crianças menores de dois anos. O hemograma sugere uma redução nestes estoques, não há evidencias de parasitoses intestinais nem de doenças infecciosas. Devemos concluir que a não suplementação é responsável pelo quadro apresentado, e esta é indicada para garantir exatamente a oferta necessária de ferro ao crescimento.

19. Resposta correta: C

A = 0,00%
B = 8,90%
C = 90,54%
D = 0,23%
E = 0,34%

Comentário: A coincidência da ocorrência em dois primos em idades de risco para intoxicação exógena, e que conviveram no mesmo ambiente por horas seguidas antes do evento, sugere de forma muito forte este tipo de acidente. Dentre as drogas utilizadas para "doença de pele" com capacidade de gerar meta-hemoglobinemia encontram-se as sulfonamidas, que pode ser congênita ou por intoxicação. Tais ocorrências não são tão incomuns, até porque as

famílias ainda não convivem facilmente com o diagnóstico de hanseníase, e a pouca informação e o pouco zelo com a medicação podem criar o ambiente permissivo a este tipo de evento com crianças.

20. Resposta correta: A

A = 77,93%
B = 6,98%
C = 6,64%
D = 5,07%
E = 3,38%

Comentário: A mais frequente manifestação de doença celíaca entre pré-escolares e escolares é a baixa estatura. Na avaliação de baixa estatura grave esta doença deverá ser sempre descartada. Outra manifestação clínica pouco frequente, e quase sempre esquecida pelos médicos é, a constipação crônica com desnutrição. Na tentativa de controlar a constipação é comum o uso de alimentos ricos em fibra, e neste caso os cereais fibrosos passam a ser indicados, porém como a maioria deles é rico em glúten o processo só irá se agravar.

21. Resposta correta: C

A = 12,16%
B = 14,98%
C = 64,08%
D = 5,74%
E = 3,04%

Comentário: A oclusão intestinal causada pela intuscepção de intestino delgado é quadro muitas vezes insuspeito porque a ocorrência de infecção respiratória, comum nesta idade, traz indicadores de confusão como febre e sintomas respiratórios altos. A infecção pelo adenovírus tipo C é também a possível causadora de aumento dos gânglios entéricos que irão funcionar como elemento físico de cabeça de propulsão para a intuscepção. A clínica de choro (dor), aumento de evacuação de pequenos volumes (líquidas indicando um aumento da peristalse) nas primeiras horas após o fenômeno oclusivo e a massa cilíndrica palpável impõem o diagnóstico. Nas primeiras horas o diagnóstico pode coincidir com o tratamento através do clister baritado para a radiografia uma vez que a possibilidade de danos circulatórios ainda estariam baixos.

22. Resposta correta: D

A = 0,11%
B = 2,59%
C = 3,83%
D = 91,22%
E = 2,25%

Comentário: A melhoria do padrão sanitário nas cidades tem reduzido a frequência de parasitoses intestinais clássicas. No entanto a pneumonia eosinofílica causada pela migração de larvas de parasitos que fazem o ciclo entérico-hepático-pulmonar ainda surpreendem os serviços de emergência. Chama a atenção o caráter benigno do quadro clínico em paciente com imagem pulmonar de grande extensão. A presença de eosinofilia acentuada no hemograma

é outro dado de confirmação desta nosologia classicamente conhecida pelo epônimo de síndrome de Löefler.

23. Resposta correta: A

A = 94,03%
B = 0,00%
C = 0,68%
D = 2,93%
E = 2,36%

Comentário: A criança tem um ferimento penetrante abdominal e está em choque por provável hemorragia interna e assim, necessita ser operada imediatamente.

24. Resposta correta: A

A = 39,98%
B = 39,64%
C = 7,43%
D = 10,47%
E = 2,36%

Comentário: O hipertireoidismo neonatal ocorre em 2% de recém nascidos de mães com Doença de Graves, sendo frequentes a prematuridade e retardo de crescimento intrauterino. Além disso, são RN irritáveis, hiperativos, que dormem pouco, podendo também apresentar exoftalmia.

25. Resposta correta: C

A = 0,45%
B = 10,25%
C = 59,23%
D = 12,50%
E = 17,45%

Comentário: A resposta certa é letra C (instabilidade atlantoaxial). A criança apresenta as principais características da síndrome de Down. Tais pacientes são reconhecidamente propensos à instabilidade atlantoaxial em virtude de frouxidão dos ligamentos transversos da coluna vertebral. Os sintomas descritos na questão decorrem de mielopatia por compressão.

26. Resposta correta: A

A = 53,04%
B = 6,53%
C = 31,31%
D = 5,86%
E = 3,27%

Comentário: O escolar apresentado na questão recebeu todas as vacinas até os 15 meses não tendo recebido a partir de então nenhuma dose de reforço. A observação do Programa Nacional de Imunizações do Ministério da Saúde para 2010 mostra que essa criança deixou de receber duas vacinas, aplicadas como dose de reforço entre os quatro e os seis anos, a vacina tríplice bacteriana e a vacina tríplice viral. Estas são as vacinas "em aberto" e que devem ser aplicadas nesta consulta a não ser que haja alguma contraindicação a qualquer uma delas. A presença de infecção respiratória aguda leve, assim como de qualquer infecção banal, no momento do atendimento não contraindica a aplicação de nenhuma vacina. Entretanto, este paciente tem uma contraindicação específica à tríplice bacteriana (e mesmo à vacina dupla do

tipo infantil), pois esta vacina não deve ser aplicada em pacientes que já tenham sete anos completos, como é o caso do paciente descrito na questão. Assim sendo, as vacinas indicadas são a dupla do tipo adulto, contendo apenas toxóide diftérico (em concentração menor do que a presente na dupla do tipo infantil ou na tríplice bacteriana) e toxóide tetânico, e a tríplice viral. A vacina contra a febre amarela não está indicada, apesar de o paciente residir em área amarílica, visto que, tendo recebido a primeira dose aos nove meses de acordo com o recomendado pelo Ministério da Saúde, a próxima dose só estará indicada aos 10 anos de idade. Não há qualquer contraindicação à aplicação simultânea da dupla do tipo adulto e da tríplice viral, não sendo necessário qualquer intervalo entre elas.

27. Resposta correta: D

A = 6,87%
B = 34,57%
C = 11,49%
D = 36,26%
E = 10,81%

Comentário: A questão descreve o caso de um lactente com quadro de infecção respiratória aguda. A presença de estridor localiza a doença na região periglótica e todas as opções de resposta indicam doenças com essa localização. A aspiração de corpo estranho é a condição menos provável devido à presença de sinais de infecção prévios e a ausência do quadro agudo de sufocação característico das obstruções por corpo estranho no nível glótico. A epiglotite aguda pode ser afastada pelo tempo de duração da doença. Considerando que esta doença tem um curso fulminante, a presença de um quadro clínico com duração de cinco dias torna essa condição pouco provável. Além disso, a epiglotite se caracteriza por um quadro de obstrução supraglótica e a descrição de rouquidão e tosse ladrante no enunciado da questão sugere origem subglótica para o quadro obstrutivo. Laringite viral, laringite estridulosa e laringotraqueíte bacteriana são doenças caracterizadas por quadro obstrutivo subglótico e devem ser consideradas no diagnostico diferencial dessa criança. Entretanto, tanto a laringite viral quanto a estridulosa se caracterizam pela pronta resposta à nebulização com adrenalina, pois o edema da mucosa da região subglótica é o principal fator de obstrução nestes casos e este é prontamente resolvido pela vasoconstricção induzida pela adrenalina. Além disso, a laringite estridulosa se caracteriza por ser um quadro de obstrução súbita, noturna e frequentemente afebril. A não resposta à adrenalina em um paciente que tem um quadro sugestivo de laringite viral, principalmente se associada à presença de febre alta, é muito sugestiva de laringotraqueíte bacteriana. Esta condição mórbida é uma doença de etiologia predominantemente estafilocócica na qual a presença de pseudomembranas na árvore respiratória, resultado da secreção de muco espesso associado à necrose

da mucosa das vias de condução, leva a quadros obstrutivos graves que exigem internação hospitalar, antibioticoterapia e, frequentemente, intubação traqueal.

28. Resposta correta: A

A = 32,55%
B = 32,32%
C = 2,48%
D = 1,58%
E = 30,86%

Comentário: Uma clássica questão de interpretação de gasometria arterial. O quadro clínico apresentado, de doença pulmonar crônica, auxilia na interpretação da gasometria. Ao interpretar uma gasometria, a primeira questão a ser respondida é qual o distúrbio ácido-básico predominante presente, acidemia ou alcalemia. No caso descrito não há margem a dúvidas, o pH de 7,21 assinala a presença de acidemia. O achado de uma pCO_2 de 70mmHg indica, como o quadro clínico já sugeria, tratar-se de acidemia que tem como causa principal a acidose respiratória. Resta saber se este processo é único, ou seja, estamos diante de uma acidose respiratória simples ou se temos um distúrbio misto. Para responder a esta questão, não basta simplesmente considerar o valor do bicarbonato em relação aos valores normalmente esperados, mas sim compará-lo com os valores esperados para um paciente que tem acidose respiratória com significativa retenção de CO_2. O procedimento é simples caso a regra seja conhecida; numa acidose respiratória crônica (e a cronicidade é estabelecida pelo quadro clínico apresentado no enunciado) espera-se que o bicarbonato aumente pelo menos 3mEq/l para cada 10mmHg de aumento da pCO_2. Como este paciente tem um aumento de 30mmHg da pCO_2, considerando um valor normal médio de pCO_2 de 40mmHg, seria esperado que o bicarbonato estivesse aumentando em pelo menos 9mEq/l, o que daria um valor, considerando o valor médio normal de bicarbonato de 24mEq/l, de 31mEq/l de bicarbonato numa acidose respiratória simples. Como o valor do bicarbonato do paciente é de 26mEq/l, portanto menor do que o esperado para a sua pCO^2, este paciente tem um distúrbio misto, acidose respiratória associada a acidose metabólica.

29. Resposta correta: B

A = 1,91%
B = 31,31%
C = 61,15%
D = 3,94%
E = 1,69%

Comentário: A questão descreve um recém-nascido com icterícia prolongada e predomínio de bilirrubina indireta. A presença de icterícia após a primeira semana de vida em recém-nascido a termo torna o diagnóstico de icterícia fisiológica improvável e indica, sempre, a necessidade de investigação desses pacientes. O predomínio da fração indireta da bilirrubina e a ausência de colestase são suficientes para afastar o diagnóstico

de atresia de vias biliares. A hipótese de icterícia por incompatibilidade materno-fetal e, portanto, de anemia hemolítica é pouco provável uma vez que o recém-nascido apresenta hematócrito de 47%, perfeitamente normal para a sua idade. Assim sendo, restam apenas, dentre as assertivas, as hipóteses diagnósticas de icterícia do leite materno e hipotireoidismo como prováveis fatores causais para a icterícia do paciente apresentado.

30. Resposta correta: B

A = 34,46%
B = 58,90%
C = 4,73%
D = 0,68%
E = 1,24%

Comentário: A conduta indicada imediatamente após o nascimento, pelo menos até o momento em que a prova foi aplicada, para os recém-nascidos em apneia e hipotônicos era a sequência de procedimentos apresentada na alternativa B, ou seja, colocação sob fonte de calor radiante, posicionamento da cabeça, aspiração das vias aéreas iniciando-se pela boca e seguida pela aspiração das narinas, secagem, remoção dos campos úmidos, estimulação tátil, reposicionamento da cabeça e avaliação da cor, respiração e frequência cardíaca. Cumpre lembrar que em outubro de 2010 a American Heart Association (AHA) publicou em edição da revista Circulation algumas considerações sobre os procedimentos adotados na sala de parto. Nessa publicação, a referida entidade sugere, dentre várias outras recomendações, que não se realize mais a aspiração rotineira das vias aéreas dos recém-nascidos na sala de parto devido à ausência de evidências científicas do benefício deste procedimento e que a avaliação da cor não seja mais adotada como parâmetro de adequação da oxigenação do recém-nascido. A justificativa para essa última conduta decorre do fato de que a presença de cianose no recém-nascido, ainda na sala de parto, reflete mal o conteúdo de oxigênio no sangue arterial destes pacientes, sendo a adequação deste parâmetro melhor avaliada pela franca recuperação da frequência cardíaca durante as manobras de reanimação neonatal. A AHA recomenda ainda que, sempre que possível, a eficácia da oxigenação do recém-nascido seja avaliada de forma mais fidedigna através da oximetria de pulso realizada ainda na sala de parto como critério indicador da necessidade de administração de oxigênio e da titulação da concentração de oxigênio necessária para cada recém-nascido.

31. Resposta correta: B

A = 2,36%
B = 78,15%
C = 10,70%
D = 0,34%
E = 8,45%

Comentário: O quadro clínico dessa paciente, urgência e disúria, é sugestivo da presença de infecção do trato urinário. Além disso, o exame de urina revela piúria e hematúria, que podem ser consideradas evidências de processo inflamatório vesi-

cal. Como a paciente encontra-se afebril, trata-se provavelmente de um quadro de cistite e não de pielonefrite. Entretanto, na infância, para que o diagnóstico de infecção urinária seja estabelecido é necessária a confirmação da infecção pelo achado de urinocultura positiva colhida a partir de amostra confiável (não contaminada) de urina. Isso não significa que o tratamento deva ser postergado até a confirmação diagnóstica, mas sim que a coleta da amostra de urina para a cultura deva ser realizada antes do início da terapia, pois o uso de antimicrobianos pode falsear a urinocultura impedindo o diagnóstico adequado e confirmatório da infecção. Assim sendo, a conduta nestes casos é colher a amostra de urina necessária para cultura, o que numa criança de três anos pode ser feito através da técnica de jato médio, iniciando, a seguir, o tratamento antimicrobiano para a provável infecção. Como essa criança apresenta cistite, não há necessidade de internação e ela pode ser tratada ambulatorialmente com uma droga que atinja elevada concentração urinária e que demonstre uma boa atividade contra a E. coli, o agente mais prevalente nestes casos, como a associação de sulfametoxazol e trimetoprim. Não há indicação de ultrassonografia de urgência nos quadros não complicados de cistite.

32. Resposta correta: C

A = 2,03%
B = 4,05%
C = 77,93%
D = 1,80%
E = 14,19%

Comentário: De acordo com as normas do Ministério da Saúde o tratamento dessa mãe deve ser considerado inadequado por dois motivos: seu tratamento foi iniciado no último mês de gestação e seu parceiro não foi tratado, o que é obrigatório mesmo quando este apresenta VDRL não-reator. A conduta em relação aos recém-nascidos de mães inadequadamente tratadas para a sífilis durante a gestação é considerá-los, sempre, portadores de sífilis congênita e notificar o caso. Nesta situação é obrigatória a adequada avaliação clínica do paciente além da realização de hemograma, VDRL de sangue periférico do recém-nascido, radiografia de ossos longos e punção lombar. Além destes procedimentos diagnósticos, está indicado o tratamento penicilínico em todos os casos independentemente da presença ou não de sintomas ou de alterações nos exames complementares do recém-nascido.

33. Resposta correta: C

A = 0,23%
B = 7,21%
C = 60,47%
D = 23,09%
E = 9,01%

Comentário: Segundo as IV Diretrizes Brasileiras para o Manejo da Asma, esta criança deve ser classificada como portadora de asma persistente moderada e o tratamento inicial deve ser realizado com corticóide inalatório na dose moderada ou corticóide inalatório na dose baixa associado ao β2 agonista de longa

duração, em crianças acima de quatro anos, quando o corticóide inalatório em monoterapia, for insuficiente para o controle da asma.

34. Resposta correta: B

A = 28,83%
B = 45,61%
C = 6,08%
D = 18,13%
E = 1,24%

Comentário: A discite intervertebral é uma inflamação aguda do disco intervertebral, ocorrendo com mais frequência entre quatro e dez anos. A etiologia é incerta com predomínio de estafilococo aureus.
Os sintomas podem variar de simples dor nas costas à dificuldade de permanecer em pé, além da perda da lordose lombar para compensar o sintoma álgico.
Os achados radiológicos de redução do espaço intervertebral facilitam o diagnóstico.

35. Resposta correta: C

A = 3,04%
B = 2,14%
C = 56,76%
D = 19,71%
E = 18,36%

Comentário: O paciente é um adolescente com SIDA com CD4 de 150 células/mm^3. Níveis de CD4 abaixo de 200 células/mm^3 ou percentagem de CD4 abaixo de 15% justificam a profilaxia para pneumocistose.

36. Resposta correta: B

A = 18,92%
B = 76,01%
C = 3,49%
D = 1,24%
E = 0,34%

Comentário: O paciente é um pré-escolar com quadro de edema, normotenso e cuja alteração laboratorial mais importante é proteinúria. Levando em consideração a faixa etária, os dados clínicos e a alteração laboratorial a hipótese diagnóstica mais provável é síndrome nefrótica. O tratamento inicial é com corticóide.

37. Resposta correta: E

A = 2,70%
B = 6,87%
C = 1,80%
D = 0,90%
E = 87,73%

Comentário: As manifestações clínicas da hepatite auto-imune são extremamente variáveis. A paciente é uma adolescente que é a faixa etária e o sexo predominante, com quadro clínico e laboratorial de hepatite com evolução de quatro semanas. Chama a atenção no exame clínico o aumento de baço que é mais frequente nas hepatites auto-imunes. Quanto aos exames laboratoriais o aumento de gamaglobulina aumenta a probabilidade diagnóstica de hepatite auto imune. O exame positivo de anticorpo antimúsculo liso torna ainda mais provável o diagnóstico de hepatite auto-imune.

38. Resposta correta: E

A = 0,79%
B = 13,96%
C = 4,95%
D = 0,23%
E = 79,95%

Comentário: A resposta certa é letra E (diabetes insípido nefrogênico). O paciente apresenta desidratação hipernatrêmica recorrente. Com os dados laboratoriais citados e a persistência da hipo-osmolalidade urinária após privação hídrica, não resta dúvida que o diagnóstico mais provável é diabetes insípido de origem renal.

39. Resposta correta: D

A = 11,37%
B = 5,41%
C = 39,98%
D = 35,02%
E = 8,22%

Comentário: A resposta certa é letra D (*Mycobacterium tuberculosis*). A evolução clínica subaguda, o comprometimento de nervos cranianos, os achados no líquor e a complicação de hidrocefalia precoce são altamente sugestivos de meningite tuberculosa.

40. Resposta correta: B

A = 0,68%
B = 38,29%
C = 1,58%
D = 31,98%
E = 27,36%

Comentário: A resposta certa é letra B (raquitismo). A paciente apresenta atraso do crescimento, atraso do fechamento da fontanela, hipotonia muscular, abdome protuberante e crise convulsiva hipocalcêmica, as quais são manifestações clínicas sugestivas de raquitismo. Os achados laboratoriais de hipocalcemia e hipofosfatemia, com elevação da fosfatase alcalina, fortalecem essa suspeita. A acidose metabólica no raquitismo decorre da perda renal de bicarbonato induzida pelo excesso de PTH.

41. Resposta correta: B

A = 3,72%
B = 71,62%
C = 22,97%
D = 0,34%
E = 1,35%

Comentário: A resposta certa é letra B (administração de ácido folínico). A pirimetamina inibe a enzima diidrofolato-redutase, implicada na síntese de ácido fólico. Assim, pode induzir depressão da medula óssea — o quadro clínico descrito na questão. A intervenção mais importante é introduzir o ácido folínico.

42. Resposta correta: B

A = 0,79%
B = 90,20%
C = 1,91%
D = 6,53%
E = 0,45%

Comentário: A resposta certa é letra B (vitamina K1). O paciente em questão apresenta as manifestações clássicas da doença hemorrágica do recém-nascido. Os recém-nascidos de mães epilépticas tratadas com fenobarbital ou fenitoína podem apresentar uma forma particularmente grave de doença hemorrágica, nas primeiras 24 horas de vida.

43. Resposta correta: E

A = 31,08%
B = 0,45%
C = 8,45%
D = 9,57%
E = 50,34%

Comentário: A resposta certa é letra E (muito baixo peso ao nascer e AIG). Essa questão procurou avaliar uma habilidade básica para o pediatra: a leitura de gráficos de referência para classificar o peso ao nascer de acordo com a idade gestacional e definir grupos de risco neonatal.

44. Resposta correta: A

A = 33,78%
B = 3,27%
C = 47,30%
D = 4,50%
E = 11,04%

Comentário: A resposta certa é letra A (reposição de ferro). Todos os sintomas citados para o pré-escolar estão associados à anemia ferropriva. A anemia grave com VCM muito reduzido e a história alimentar fortalecem a suspeita de deficiência de ferro. Portanto, uma prova terapêutica com ferro por via oral se impõe.

45. Resposta correta: A

A = 83,56%
B = 2,70%
C = 1,69%
D = 10,14%
E = 1,91%

Comentário: A resposta certa é letra A (calazar). A síndrome clínica de febre, hepatoesplenomegalia, astenia e atraso do crescimento, com pancitopenia sugere calazar visceral no contexto epidemiológico apropriado.

46. Resposta correta: C

A = 29,95%
B = 25,34%
C = 31,98%
D = 0,45%
E = 12,27%

Comentário: O novo CEM mantém a responsabilidade do médico em comparecer ao plantão predeterminado ou só deixá-lo mediante rendição por outro médico. Inova, entretanto, ao responsabilizar a Direção Técnica pela substituição/rendição caso esta não ocorra.
Cabe ao médico com dificuldade na rendição que comunique ao Diretor Técnico para que o mesmo tome as providências cabíveis. O médico que não compareceu terá que apresentar justificativa como a exigida no CEM.

O médico prejudicado poderá recorrer, também, ao Conselho Regional de Medicina através da Comissão de Ética do Hospital ou diretamente ao Conselho. Recomenda-se que anotações devidas sejam feitas no livro de plantão ou outro meio de comunicação da Unidade de Saúde.

Art. 9º Deixar de comparecer a plantão em horário preestabelecido ou abandoná-lo sem a presença de substituto, salvo por justo impedimento.

Parágrafo único. Na ausência de médico plantonista substituto, a direção técnica do estabelecimento de saúde deve providenciar a substituição.

47. Resposta correta: E

A = 1,01%
B = 8,90%
C = 6,08%
D = 15,32%
E = 68,69%

Comentário: Deve o médico lutar por condições dignas de atendimento à população e por melhor remuneração, participando dos movimentos justos da classe. Deve, também, conforme Inciso III do Capítulo citado abaixo, apontar falhas em normas, contratos e práticas internas das instituições em que trabalhe quando as julgar indignas do exercício da profissão ou prejudiciais a si mesmo, ao paciente ou a terceiros, devendo dirigir-se, nesses casos, aos órgãos competentes e, obrigatoriamente, à comissão de ética e ao Conselho Regional de Medicina de sua jurisdição.

Capítulo II – Direitos dos Médicos. É direito do Médico:

IV - Recusar-se a exercer sua profissão em instituição pública ou privada onde as condições de trabalho não sejam dignas ou possam prejudicar a própria saúde ou a do paciente, bem como a dos demais profissionais. Nesse caso, comunicará imediatamente sua decisão à Comissão de Ética e ao Conselho Regional de Medicina.

48. Resposta correta: D

A = 5,52%
B = 2,59%
C = 0,56%
D = 75,68%
E = 15,65%

Comentário: A questão descreve um lactente com quadro de faringoamigdalite. O diagnóstico diferencial das faringoamigdalites agudas é extenso e por vezes muito difícil, entretanto em algumas situações, como no caso apresentado, as evidências clínicas são suficientes para se chegar ao diagnóstico com razoável precisão. O paciente descrito apresenta úlceras em palato e lojas amigdalianas o que sugere fortemente o diagnóstico de herpangina. A herpangina é uma faringoamigdalite viral causada na grande maioria dos casos pelo vírus coxsackie A. Dada a relativa benignidade da doença e a ausência de terapia específica, o tratamento é exclusivamente sintomático e consiste na

prescrição de antitérmicos e analgésicos com o objetivo de garantir o conforto do paciente durante a doença.

49. Resposta correta: B

A = 60,70%
B = 12,95%
C = 1,91%
D = 19,03%
E = 5,41%

Comentário: A ocorrência de suspeita de dislipidemia por constatação em exames de rotina de plasma lipêmico é muito comum na prática ambulatorial. Chama atenção o fato de a colheita de hemograma não ser precedida de jejum de 12 horas recomendado para a aferição dos triglicerídios séricos, uma vez que o seu "clearence" plasmático médio ocorre em torno de duas horas após as refeições, e o desvio padrão para o seu desaparecimento ocorrer em torno de seis horas. Com 12h de jejum haverá a normalização dos triglicerídeos em 100% da população normal, dai a recomendação do jejum de 12h. Na questão apresentada a sugestão de resposta era de 8 horas, inadequada a um exame confiável, e o colesterol que não depende deste tipo de jejum para aferição encontrava-se em níveis exageradamente altos. A dosagem das lipoproteínas de baixa densidade (LDL) em níveis muito elevados, sugerem uma hipercolesterolemia grave familiar. Pacientes com níveis de LDL acima de 190mg/dL são candidatos imediatos a tratamento medicamentoso com estatinas, sendo que o limite de idade recomendável para o uso seguro destes fármacos é o de 10 anos. No caso o paciente de 11 anos tinha indicação imediata de tratamento medicamentoso, sem prejuízo de indicação de dieta restritiva de colesterol, exercícios físicos e investigação cuidadosa de sua família.

50. Resposta correta: D

A = 12,84%
B = 1,01%
C = 25,45%
D = 28,15%
E = 32,55%

Comentário: A resposta certa é letra D (epilepsia rolândica benigna). Crises parciais envolvendo sinais motores e parestesias e começando pela face, a idade de 12 anos e a ocorrência dos episódios durante o sono são fortemente sugestivos de epilepsia rolândica benigna.

Comentário dos Casos: (questões dissertativas)

Questão 1

ITEM A) uso da pomada desencadeou o sangramento e a pubarca

ITEM B) M1P3

ITEM C) colher urinocultura. Iniciar antimicrobiano. Tratamento cirúrgico da sinéquia vulvar (causa da infecção urinária de repetição).

Comentários:
Chama atenção a infecção urinária aguda e extremamente sintomática numa menina de sete anos com antecedentes de infecção urinária de repetição. Os riscos de infecção generalizada que tais episódios podem causar devem ser o foco imediato da atenção do médico. Neste caso tanto os exames esclarecedores da infecção urinária quanto a ação terapêutica são prioritários. A construção das perguntas não dão este destaque de forma proposital. A finalidade do examinador é de capturar o raciocínio clínico do examinando. A causa mecânica das infecções foi amplamente mostrada através da foto de uma sinéquia vulvar total, bem como das tentativas de uso de estrogênio tópico com efeitos colaterais de sangramentos. A menina, pelo estadiamento de Tanner (evidenciado pela foto e pela descrição de suas mamas) não tem desenvolvimento sexual compatível com os sangramentos, ficando evidente a iatrogenia. Portanto, a causa das infecções era bem evidente e o tratamento desta causa não poderia mais ser por estrogênio tópico, seria obrigatoriamente cirúrgico. Também não havia necessidade de investigações hormonais outras já que havia uma relação de causa e consequência muito bem explicada no caso.

Questão 2

ITEM A) encefalite

ITEM B) HSV, enterovirus

ITEM C) EBV, adenovirus, mycoplasma, influenzae, sarampo e varicela

ITEM D) antibiótico e aciclovir

ITEM E) contraindicada pelo grau de edema cerebral com possibilidade de engasgamento de amígdalas cerebrais.

Comentários:
A questão discursiva número 2 avalia a capacidade do candidato distinguir entre os agentes etiológicos mais prováveis de uma infecção do sistema nervoso central. O paciente em questão apresentava encefalite herpética. Vários dados do caso clínico sugerem etiologia viral, como o início do quadro com alterações comportamentais, convulsões de início precoce, febre baixa e líquido cefalorraquidiano com predomínio de linfomononucleares, elevação discreta da proteína e glicorraquia normal. A tomografia computadorizada de crânio mostra edema cerebral grave, o que ocasionou a piora clínica do paciente no terceiro dia de evolução. Aquele grau de edema cerebral contraindica a realização de punção lombar.

Questão 3

ITEM A: A orientação adequada a ser dada compõe-se de três itens indissociáveis: a manutenção do aleitamento materno até, no mínimo, os dois anos de idade, a introdução de alimentação complementar sob forma de alimentos pastosos oferecidos através de colher e a prescrição de suplemento de ferro por via oral.

ITEM B: Dentre os vários achados esperados nessa idade e que, provavel-

mente, não estariam presentes na consulta anterior destacam-se, nas diversas áreas do desenvolvimento, os seguintes: o desenvolvimento da capacidade de virar, sentar com apoio e sentar sem apoio por curto período na área motora (ou motora grosseira); o aparecimento da pega radial e da capacidade de transferir objetos entre as mãos na área adaptativa (ou motora fina); a demonstração de nítida preferência pela mãe e da capacidade de virar-se na direção da voz na área social e o início da vocalização de polissílabos na área da linguagem.

ITEM C: De acordo com o Programa Nacional de Imunizações do Ministério da Saúde essa criança deveria receber a vacina tetravalente (associação da vacina conjugada contra hemófilo B com a tríplice bacteriana celular), a vacina contra a hepatite B e a vacina oral contra a poliomielite. Lembramos que ao longo de 2010 esteve em curso o processo de implantação em todo o território nacional da administração de duas novas vacinas que passam a fazer parte do calendário oficial brasileiro: a vacina conjugada decavalente contra o pneumococo e a vacina conjugada contra o meningococo C.

BIBLIOGRAFIA

- Berhman, Janson, Kliegman. Nelson – Tratado de Pediatria - 18ª ed - Editora Elsevier -2009.
- Cloherty J., Eichenwald, E., Stark A. Manual de Neonatologia - 6ª ed.- Editora Guanabara Koogan – 2009.
- Lopes FA, Campos Jr. D. Tratado de Pediatria. Sociedade Brasileira de Pediatria – 2ª Ed – Editora Manole – 2009.
- IV Diretrizes Brasileiras do Manejo da Asma. J. Bras. Pneumol 32, Supl 7, 2006.
- III Diretrizes para Tuberculose da Sociedade Brasileira de Pneumologia e Tisiologia – J. Bras. Pneumol. 2009;35(10):1018-1048.
- Brasil. Ministério da Saúde. Pediatria: prevenção e controle de infecção hospitalar. ANVISA. MS, Brasília, 2005.
- Brasil. Ministério da Saúde. Diretrizes para o controle da sífilis congênita. Brasília, DF. 2005.
- Brasil. Ministério da Saúde. Guia de tratamento clínico da Infecção pelo HIV em Pediatria. Brasília, DF, 3ª ed – 2006.
- Brasil. Ministério da Saúde. Imunobiológicos especiais e suas indicações, Brasília, DF. 2006.
- Brasil. Ministério da Saúde. Recomendações para profilaxia da transmissão vertical do HIV e terapia anti-retroviral. Brasília, DF, 4ª ed - 2007.
- Brasil. Ministério da Saúde Manual de Vigilância Epidemiológica de efeitos adversos pós-vacinação. Brasília, MS 2007.
- Sociedade Brasileira de Pediatria - Calendário Vacinal 2009 - Educação médica continuada. Documentos Científicos. Disponível em www.sbp.com.br.
- Código de Ética Médica - Resolução CFM no. 1.931/2009. disponível em http://www.cfm.org.br.
- Estatuto da criança e do adolescente. Disponível em: http://www.estatutodacriancaedoadolescente.com/eca.htm.

Não fique só. Fique sócio.
Vamos crescer juntos.
Venha para a Sociedade Brasileira de Pediatria.

Rua Santa Clara, 292
Copacabana - Rio de Janeiro - RJ
CEP 22041-012
Tel.: (21) 2548-1999
Fax.: (21) 2547-3567
E-mail: sbp@sbp.com.br

www.sbp.com.br

NOTA IMPORTANTE:

AS GESTANTES E NUTRIZES PRECISAM SER INFORMADAS QUE O LEITE MATERNO É O IDEAL PARA O LACTENTE, CONSTITUINDO-SE A MELHOR NUTRIÇÃO E PROTEÇÃO PARA ESTAS CRIANÇAS. A MÃE DEVE SER ORIENTADA QUANTO À IMPORTÂNCIA DE UMA DIETA EQUILIBRADA NESTE PERÍODO E QUANTO À MANEIRA DE SE PREPARAR PARA O ALEITAMENTO AO SEIO ATÉ OS DOIS ANOS DE IDADE DA CRIANÇA OU MAIS. O USO DE MAMADEIRAS, BICOS E CHUPETAS DEVE SER DESENCORAJADO, POIS PODE TRAZER EFEITOS NEGATIVOS SOBRE O ALEITAMENTO NATURAL. A MÃE DEVE SER PREVENIDA QUANTO À DIFICULDADE DE VOLTAR A AMAMENTAR SEU FILHO UMA VEZ ABANDONADO O ALEITAMENTO AO SEIO. ANTES DE SER RECOMENDADO O USO DE UM SUBSTITUTO DO LEITE MATERNO, DEVEM SER CONSIDERADAS AS CIRCUNSTÂNCIAS FAMILIARES E O CUSTO ENVOLVIDO. A MÃE DEVE ESTAR CIENTE DAS IMPLICAÇÕES ECONÔMICAS E SOCIAIS DO NÃO ALEITAMENTO AO SEIO – PARA UM RECÉM-NASCIDO ALIMENTADO EXCLUSIVAMENTE COM MAMADEIRA SERÁ NECESSÁRIA MAIS DE UMA LATA POR SEMANA. DEVE-SE LEMBRAR À MÃE QUE O LEITE MATERNO NÃO É SOMENTE O MELHOR, MAS TAMBÉM O MAIS ECONÔMICO ALIMENTO PARA O LACTENTE. CASO VENHA A SER TOMADA A DECISÃO DE INTRODUZIR A ALIMENTAÇÃO POR MAMADEIRA É IMPORTANTE QUE SEJAM FORNECIDAS INSTRUÇÕES SOBRE OS MÉTODOS CORRETOS DE PREPARO COM HIGIENE RESSALTANDO-SE QUE O USO DE MAMADEIRA E ÁGUA NÃO FERVIDAS E DILUIÇÃO INCORRETA PODEM CAUSAR DOENÇAS. OMS – CÓDIGO INTERNACIONAL DE COMERCIALIZAÇÃO DE SUBSTITUTOS DO LEITE MATERNO. WHA 34:22, MAIO DE 1981. PORTARIA Nº 2.051 – MS DE 08 DE NOVEMBRO DE 2001, RESOLUÇÃO Nº 222 – ANVISA – MS DE 05 DE AGOSTO DE 2002 E LEI 11.265/06 DE 04.01.2006 – PRESIDÊNCIA DA REPÚBLICA – REGULAMENTAM A COMERCIALIZAÇÃO DE ALIMENTOS PARA LACTENTES E CRIANÇAS DE PRIMEIRA INFÂNCIA E TAMBÉM A DE PRODUTOS DE PUERICULTURA CORRELATOS.

PUBLICAÇÃO DESTINADA EXCLUSIVAMENTE AO PROFISSIONAL DE SAÚDE. IMPRESSO NO BRASIL.