Consenso de cuidado com a pele do recém-nascido

Apoio Institucional

Johnson & Johnson

DO BRASIL INDÚSTRIA E COMÉRCIO DE PRODUTOS PARA SAÚDE LTDA.

Realização

SBP

SOCIEDADE BRASILEIRA DE PEDIATRIA

Consenso de cuidado com a pele do Recém-nascido

Autores:

Vânia Oliveira de Carvalho
Pediatra, Doutora em Saúde da Criança e do Adolescente com área de concentração em Dermatologia Pediátrica, Professora Adjunta do Departamento de Pediatra da UFPR na Disciplina de Dermatologia Pediátrica.

Jandrei Rogério Markus
Pediatra – Infectologista Pediátrico – Especialista em Dermatologia Pediátrica Mestre em Saúde da Criança e do Adolescente/Doutor em Saúde da Criança e do Adolescente com concentração em Dermatologia Pediátrica/ Professor de Pediatria e Dermatologia – ITPAC – Porto Nacional – Tocantins/ Infectologista Pediátrico – SCIH – Hospital e Maternidade Dona Regina – Palmas – Tocantins / Membro do Comitê de Dermatologia Pediátrica da Sociedade Brasileira de Pediatria

Kerstin Taniguchi Abagge
Professora Assistente do Departamento de Pediatria da UFPR (Universidade Federal do Paraná)/Coordenadora do Curso de Especialização em Pediatria/ Dermatologia Pediátrica - HC-UFPR - Presidente do Departamento Científico de Dermatologia da Sociedade Brasileira de Pediatria.

Susana Giraldi
Dermatologista e Pediatra - Hospital de Clínicas da Universidade Federal do Paraná.

Tânia Bernadete Campos
Pediatra e Professora em Pediatria - Hospital Universitário UFSC.

Índice

Introdução Visão geral e cuidados da pele do recém-nascido	04
Avaliação da pele do Recém-Nascido de termo e pré-termo Vernix caseoso Banho (produtos de limpeza e sabonetes)	20/31
Dermatite da Área das fraldas e Lenços umedecidos	32/40
Circuncisão	41/43
Cuidados com o coto umbilical	44/47
Extravasamento intravenoso	48/49
Emolientes	50/54

Visão geral e cuidados da pele do recém-nascido

Susana Giraldi
Tânia Bernadete Campos

INTRODUÇÃO

A pele é o órgão que protege o organismo contra ações mecânicas, térmicas e químicas, e agentes agressores infecciosos e tóxicos. A comunicação do meio externo com o interno envolvido pela pele, é mediada por numerosos receptores sensoriais que se encontram na superfície cutânea.

O sistema nervoso e a epiderme têm a mesma origem, desenvolvem-se a partir do ectoderma. A vulnerabilidade da pele humana depende do estágio de maturidade em que ela se encontra: no embrião, no recém-nascido prematuro, no recém-nascido a termo, no lactente, na criança maior ou no adolescente.

Pesquisas têm evidenciado as mudanças que ocorrem na embriogênese com a formação da pele em torno da 6ª semana de gestação, contribuindo para o esclarecimento de várias doenças genéticas que a acometem.

Importantes estudos evidenciaram a idade em que a pele infantil é mais vulnerável, especialmente se considerarmos a diferença em relação à sensibilidade da pele, nas suas várias fases evolutivas, em relação à pele do adulto.

Os sinais cutâneos podem se constituir em um método não-invasivo para o diagnóstico de muitas malformações que acometem o feto: genodermatoses e alterações cutâneas causadas por uso de substâncias tóxicas pelas gestantes.

Quanto menor a idade gestacional, maior é a imaturidade da barreira cutânea, resultando em maior permeabilidade e maior risco de absorção de substâncias que se tornam tóxicas. A idade do paciente é de extrema importância, pois existem doenças de pele com maior incidência em determinados grupos etários.

A pele do recém-nascido pré-termo e a termo, do lactente, do escolar e do adolescente possuem menor ou maior barreira funcional dependendo do grau de maturidade do estrato córneo.

Embriogênese, Anatomia E Histologia Da Pele

A pele origina-se dos folhetos ectodérmico e mesodérmico. Do ectoderma derivam: a epiderme, as glândulas, os pêlos e as unhas. Do mesênquima: a derme e a hipoderme. O desenvolvimento da pele começa a se organizar na primeira divisão celular, que ocorre na 10ª semana de gestação. Ele é subdividido em outros três estágios: organogênese, histogênese e maturação[1].

O invólucro cutâneo é o maior órgão do corpo humano e corresponde a 15% do peso corpóreo. Sofre grandes variações, dependendo da estrutura a ser recoberta e da função a ser desempenhada[2,5].

A organogênese inicia-se no primeiro mês de gestação e concretiza-se aproximadamente no 60º dia, quando o ectoderma superficial e a placa lateral do mesoderma moldam a parede rudimentar da pele. A partir dessa estrutura, desenvolvem-se as características específicas da pele. Os tecidos serão formados durante a histogênese. A maturação ocorre entre o final do 1º e o início do 2º trimestre, com diferenciações estruturais e funcionais[6]. Quanto ao desenvolvimento da pele, abordaremos a região da epiderme (epitélio), a derme e a junção dermoepidérmica (interface com a epiderme e o mesênquima), que é uma unidade isolada, e a hipoderme (Fig. 1). O desenvolvimento de outras estruturas ocorre em paralelo, como a vascularização, a inervação, os melanócitos, as células de Langerhanse os mastócitos.

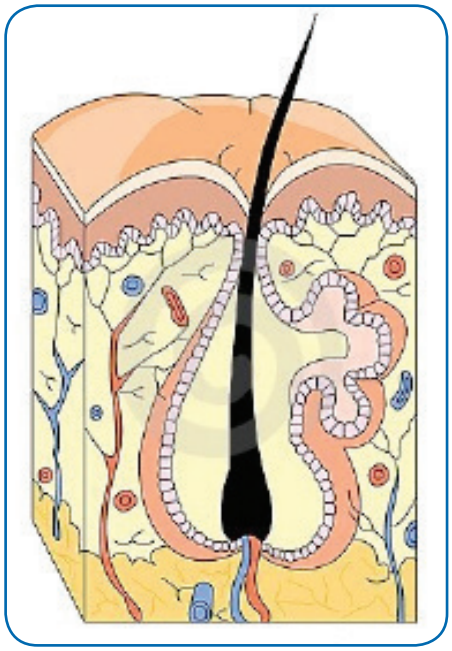

Fig. 1- Anatomia da pele: camada córnea (camada superficial), seguida pela epiderme, derme com folículo pilo-sebáceo/terminações nervosas e pequenos vasos, hipoderme com vasos mais calibrosos.

O metabolismo e a organização celular em determinadas regiões da pele são regulados

de célula para célula e pela interação da matriz celular com a síntese, secreção e armazenamento de citocinas, hormônios e outros mediadores solúveis e o fator de crescimento enviado por estruturas adjacentes[1,5].

Entre a 8ª e a 10ª semana de gestação, aparecem os melanócitos na epiderme, de acordo com o desenvolvimento da crista neural. Essa distribuição ocorre no sentido crânio-caudal. A síntese de melanina ocorre primeiramente no pólo cefálico ao término do 3º mês e no restante do corpo, no final do 4º mês de gestação[1,6].

As células de Langerhans são células dendríticas derivadas da medula óssea a partir da 7ª semana de gestação, que vão migrar e se fixar na epiderme.Produzem interleucina-1, auxiliam na ativação das células T e atuam nas reações imunológicas de hipersensibilidade tardia. As células de Langerhans constituem 2 a 4% das células da epiderme e são funcional e imunologicamente relacionadas com a série de mastócitos, macrófagos e histiócitos[6,7].

O mastócito é um importante componente da derme. Na sua superfície existem receptores de glicoproteínas para a imunoglobulina E. Os grânulos presentes no interior dos mastócitos contêm grande quantidade de histamina, fator quimiotático para neutrófilos e eosinófilos, cininogenase, triptase e betaglicosamidase. Após a liberação de mediadores de imunoglobulina E pelos grânulos dos mastócitos, formam-se as substâncias de reação lenta de anafilaxia (leucotrienos C4 e D4), leucotrienos B4, fator de ativação plaquetária e prostaglandina. O mastócito é componente de vários distúrbios proliferativos, como a mastocitose cutânea e a sistêmica, bem como de algumas neoplasias[5-7].

As células de Merkel originam-se de algumas células epidérmicas fetais (ectoderma e mesoderma) entre a 8ª e a 12ª semana. Acredita-se que a origem seja da crista neural3. São órgãos receptores nervosos especializados, pois possuem grânulos neurotransmissores em seu interior. Estão localizadas na camada basal da epiderme, onde chegam as conexões das terminações nervosas cutâneas e da mucosa oral[6,8].

O ceratinócito é a principal célula escamosa da epiderme. Originário do ectoderma a partir da 24ª semana de gestação, tem como função específica produzir ceratina, um complexo filamentoso de proteínas que forma o estrato córneo da superfície cutânea. É a proteína estrutural dos pêlos e das unhas. O processo de ceratinização inicia-se em torno do 4º mês e só se concretiza no final da gestação[1,3,6].

Apêndices epidérmicos são formados a partir do estrato germinativo embrionário. Diferenciam-se em células basais que dão origem, a partir do 3º mês de gestação, à epiderme.

Esta se ceratiniza e, por sua vez, origina os brotos pilosos, que são os precursores de pêlos, glândulas sebáceas, glândulas apócrinas e glândulas écrinas. Esses apêndices cutâneos se distribuem de maneira crânio-caudal e amadurecem a partir do 4º mês de gestação [1,3]. As glândulas sebáceas são consideravelmente maiores no neonato que no lactente e contribuem com sua secreção para o vérnix caseoso.

Os folículos pilosos crescem inclinados e desenvolvem duas ou três saliências em sua parede inferior. A saliência inferior desenvolve-se dando origem à inserção do músculo eretor do pêlo; a saliência intermediária diferencia-se na glândula sebácea e a saliência superior involui ou desenvolve-se em glândulas apócrinas[3,6,8].

Glândulas apócrinas desenvolvem-se em apenas certas áreas do corpo a partir do 4º mês de gestação e, no momento do parto, ainda não existe uma camada de células mio-epiteliais identificáveis em torno da sua porção secretora.

As glândulas écrinas estão presentes apenas nas regiões plantares e palmares e iniciam sua formação no 4º mês de gestação. No início do 5º mês, desenvolvem-se nas axilas e no final do 5º mês, no restante do corpo. No neonato, as glândulas écrinas são idênticas às encontradas no adulto. São encontradas em todo o corpo, porém não em regiões de pele modificadas e desprovidas de apêndices cutâneos, como é o bordo do vermelhão dos lábios, leitos ungueais, pequenos lábios, glande peniana e face interna do prepúcio, e servem principalmente para a regulação térmica.

As glândulas apócrinas apresentam-se sob a forma de glândulas odoríferas que se abrem perto do folículo pilossebáceo e são encontradas em axilas, regiões anogenitais e sob a forma de glândula modificada nos condutos auditivos externos (glândula ceruminosa), nas pálpebras (glândula de Moll) e nas mamas (glândulas mamárias)[1,3,5,6,9].

O melanócito é a célula da pigmentação da epiderme. Tem origem nas células da crista neural e pode ser encontrado dentro da epiderme na 8ª semana de gestação.

Na epiderme normal de um adulto, os melanócitos estão alojados na camada basal em número de um para cada dez ceratinócitos.

O número de ceratinócitos é o mesmo na epiderme, independentemente de raça ou cor; o que determina as diferenças na cor da pele é o número e o tamanho dos melanossomos (pigmentos) que são continuamente sintetizados pelos melanócitos e sofrem a ação da enzima tirosinase. Essa enzima age como precursora da melanina e é transferida para os ceratinócitos vizinhos, que atuam como reservatórios[8].

Estrato córneo e epiderme

A epiderme da pele do feto é uma barreira imperfeita, pois possui duas ou três camadas de células. Por volta da 24ª semana de gestação, a epiderme começa a se tornar mais espessa. A ceratinização de toda a superfície cutânea ocorre também nesta etapa da gestação, com o desenvolvimento de um estrato córneo escasso (Figura 1.3). A partir da 34ª semana, o estrato córneo estará totalmente definido. A pele do recém-nascido a termo é similar à do adulto[4].

Os lipídios da camada córnea são compostos por gorduras ácidas monossaturadas ou insaturadas. Essa gordura é hidrofílica e melhora a permeabilidade da barreira cutânea. O colesterol, os ácidos graxos livres e as ceramidas estão presentes nas mesmas proporções[10].

O ácido linoléico é encontrado em toda a camada lipídica ácida da epiderme; uma fração desse ácido é esterificada em alfa-hidroxiácido. Nas secreções recém-produzidas, não existem ácidos graxos livres. Estes surgem na região intrafolicular por ação de lipases bacterianas[8,14].

A deficiência dessa gordura ácida essencial acarreta um defeito molecular. O recém-nascido pré-termo tem maior risco de deficiência dos ácidos graxos essenciais, o que se traduz clinicamente com a pele difusamente eritematosa e descamativa, portanto com defeito na função de barreira[1,4,11].

Fig. 2- Pele de recém-nascido de termo

Fig. 3- Pele do recém-nascido pré-termo.

A proteção da pele é exercida pela camada córnea que possui várias propriedades:

1. Impermeabilidade relativa à água e aos eletrólitos e à penetração de substâncias tóxicas;
2. Resistência relativa a substâncias corrosivas;
3. Restringe a passagem de corrente elétrica pela sua alta impedância;
4. Dificulta a proliferação de microrganismos por ter baixo teor de água;
5. Tem ação protetora contra as radiações ultravioleta do sol, pela presença de melanina na epiderme, a qual absorve e difunde a energia radiante[9].

Coesão dermo-epidérmica

A junção dermo-epidérmica mostra-se, pela ultraestrutura, semelhante à pele do adulto[3]. A partir da 14ª semana, numerosos desmossomos conectam as células da epiderme umas às outras. Os tonofilamentos estão presentes entre as células da camada intermediária em torno da 16ª semana de gestação[3]. A pele do feto, ao final do 3º trimestre, é similar à pele do adulto, porém tem pouca efetividade como barreira[4].

O primeiro estágio crítico da gestação é a transição da fase embrionária para a fase fetal, da 8ª para a 9ª semana. É nessa fase que ocorre o desenvolvimento morfológico da pele, incluindo derivações de apêndices, como os folículos pilosos, na 15ª semana, e a ceratinização da epiderme, na 24ª semana de gestação.

Derme e coesão dermo-hepidérmico

O desenvolvimento da derme é uma alteração celular que ocorre pelas modificações da epiderme e muitas vezes diretamente do próprio fluido amniótico. A derme de um embrião de 2 meses de idade é formada por células mesenquimais. Durante o 3º mês do desenvolvimento, aparecem fibras reticulares compostas por ácido hialurônico e mucopolissacarídeos. À medida que essas fibras aumentam em número e em espessura, elas se dispõem em feixes e as células mesenquimais se desenvolvem em fibroblastos. Esta camada gelatinosa

participa da resistência mecânica da pele a compressões e estiramentos. O aumento do tecido conectivo ocorre entre o 2º e 3º trimestre da gestação.

Após o nascimento, a derme continua a absorver água em consequência do alto teor de mucopolissacarídeo tipoproteoglicans (acima de 90%). Fibras de colágeno continuam sendo produzidas pela matriz rica em ácido hialurônico, incrementando a estrutura e a densidade da derme [1].

A derme fetal (em torno de 32 semanas) contém todos os tipos de colágenos encontrados na derme do recém-nascido a termo e do adulto: tipos I a VIII, XII e XIII, porém a do feto contém grande quantidade de colágeno tipo III em contraste com a derme do adulto, que contém uma quantidade maior de colágeno tipo I[1,3]. O colágeno tipo I forma as fibras espessas da derme reticular e representa 80 a 90% do colágeno da derme.

O colágeno tipo II é composto por fibras muito finas, logo abaixo da membrana basal, onde se funde com o colágeno tipo I, fixando a epiderme à derme. O colágeno tipo III forma fibras muito delgadas que correspondem de 8 a 12% do colágeno dérmico encontrado ao redor dos vasos sanguíneos. O colágeno tipo IV está presente nas membranas basais de todos os tecidos e, na pele, participa da estrutura da zona da membrana basal, onde se localiza a lâmina densa. O colágeno tipo V encontra-se paralelamente distribuído com o colágeno tipo IV na zona da membrana basal e na lâmina densa da pele; participa também da parede das alças intestinais O colágeno tipo VI está disposto na derme como microfibrilas. O colágeno tipo VII é o maior componente das fibras de ancoragem, que se estendem da zona da membrana basal até a derme papilar. Mutações genéticas que codificam o colágeno tipo VII, localizadas no cromossomo 3, são detectadas em famílias com doenças de pele distróficas, como a epidermólisebolhosa.

Os tipos VIII, XII e XIII não têm sua função bem Estabelecida[6-8].

Fibras elásticas são microfibras muito delgadas situadas na derme papilar de maneira perpendicular à epiderme e dispostas paralelamente à derme reticular[7].

Derme

A derme aloja as estruturas anexas da pele, como as glândulas sudoríparas écrinas e apócrinas, folículos pilossebáceos e o músculo eretor do pêlo. Na derme, encontram-se ainda suas próprias células, fibroblastos, histiócitos, mastócitos, células mesenquimais indiferenciadas e as células de origem sanguínea, como os leucócitos eplasmócitos, vasos sanguíneos e linfáticos, bem como estruturas nervosas[7].

Hipoderme

A partir da 15ª semana de gestação, inicia-se a formação da matriz da hipoderme. Ocorre a diferenciação de células mesenquimais em adipócitos. Estes se organizam em lóbulos contendo gordura, formando, assim, o panículo adiposo que se inicia no final do 2º trimestre e estará mais bem desenvolvido no início do 3º trimestre de gestação. A hipoderme relaciona-se em sua porção superior com a derme profunda, constituindo a junção dermoepidérmica que é a sede das porções secretoras das glândulas apócrinas ou écrinas, dos pêlos, vasos e nervos. As funções da hipoderme são o isolamento térmico, a reserva nutritiva e a proteção mecânica[1,3].

Inervação

As terminações nervosas já estão presentes na pele do embrião desde a 8ª semana e continuam se desenvolvendo no feto. A fina inervação cutânea no embrião ou na derme no início da fase fetal possui precursores das células de Schwann[3]. O feto consegue responder a estímulos entre a 13ª e a 14ª semana. A mielinização das terminações nervosas termina após o nascimento[1].

Os nervos cutâneos encontram-se sob a forma de terminações nervosas livres imediatamente abaixo da lâmina basal da epiderme, como as células de Merkel, ou associados a órgãos receptores especializados. Em algumas situações, as terminações têm continuidade direta entre a camada basal e a lâmina basal da epiderme. Os órgãos receptores seriam os pontos de partida no sentido funcional (sensação de tato, dor e temperatura) da transmissão dos estímulos nervosos até a célula sensitiva da medula espina[12]. Nas áreas como palmas das mãos e plantas dos pés, encontram-se os corpúsculos de Valter-Pacini (pressão). As pontas dos dedos possuem terminações sensitivas que saem dos meniscos de Merkel-Ranvier e dos corpúsculos de Meissner (tátil) e esses últimos também podem ser encontrados em algumas áreas das mãos e dos pés, nas junções mucocutâneas, como glande, prepúcio, clitóris, pequenos lábios, região perianal, pálpebras, vermelhão dos lábios e língua. As terminações sensitivas saem dos corpúsculos de Krause[7-9]. Outra estrutura nervosa com função de transmitir estímulo tátil é o disco pilar, estrutura rica em células de Merkel, localizada na região dermoepidérmica[9].

Os corpúsculos de Ruffini são fibras nervosas encontradas mais profundamente na camada cutânea permeando o colágeno e relacionadas à sensibilidade térmica. Os filetes nervosos, responsáveis pela sensação de vibração, saem da pele e penetram a região dorsal da medula pelas raízes posteriores[8].

A inervação motora da pele é de responsabilidade do sistema nervoso autônomo, cujas fibras adrenérgicas provocam contração das células musculares lisas das paredes das arteríolas, do músculo eretor do pêlo e das células mioepiteliais das glândulas apócrinas.

As glândulas écrinas são inervadas por fibras simpáticas colinérgicas e não-adrenérgicas, como seria o habitual em relação à inervação simpática. As glândulas apócrinas são inervadas por fibras simpático-adrenérgicas, controladas pelo centro simpático do sistema nervoso central[5,7].

Vascularização

A vascularização sanguínea ocorre no início do período embrionário com a diferenciação de um grupo de células do mesoderma extra-embrionário do saco coriônico emangioblastos. A distribuição dos vasos sanguíneos cutâneos consiste em um plexo subcutâneo de pequenas artérias a partir das quais saem arteríolas para dentro da derme, onde se interconectam.

As arteríolas e as vênulas formam três plexos na derme: um subpapilar, um em torno de folículos pilosos e um em torno das glândulas sebáceas. Cada um desses plexos dá origem à rede de capilares arteriais e venosos. A maioria deles está localizada na camada dérmica[1,3].

Os vasos linfáticos são muito semelhantes aos sanguíneos e têm o seu início no período embrionário. São divididos em capilares linfáticos, vasos linfáticos pós-capilares e vasos linfáticos profundos, localizados na derme subpapilar profunda[3].

Musculatura

O músculo liso ou involuntário da pele origina-se no tecido conjuntivo da derme superior. Está presente no músculo eretor do pêlo, na túnica da genitália externa e na aréola dos mamilos[1]. O músculo estriado ou voluntário está presente na pele do pescoço, sob a forma de platisma, e na pele da face, como os músculos da expressão[6].

Funções da pele

A pele é um órgão complexo capacitado a exercer várias funções por possuir propriedades físicas, químicas e biológicas. São conhecidas as seguintes funções da pele: barreira, pro-

teção física e imunológica, termorregulação, percepção (calor, frio, dor e tato), secreção de substâncias e de precursores de vitamina D [7].

A mais importante função da pele é atuar como barreira: prevenir a desidratação; dificultar a intoxicação, bloqueando a absorção de produtos tóxicos; prevenir infecção sistêmica, dificultando a invasão de microrganismos que colonizam a pele[10-13]. A maior barreira se encontra no estrato córneo, por ser a primeira camada da epiderme.

Outra função da epiderme é a secreção de substâncias que evitam perda de água, a qual é exercida pelas glândulas sebáceas. A atividade das glândulas sebáceas é regulada por ação hormonal androgênica e por ação de outros hormônios como o estrogênio e glicocorticóides. O produto da secreção das glândulas sebáceas é o vérnixcaseoso e o sebum, que constitui, junto com os lipídios da ceratinização, o filme lipídico da pele.

Variações anatômicas e fisiológicas da pele do recém-nascido a termo e do prematuro

A vida extra-uterina influencia as mudanças estruturais da epiderme no recém-nascido prétermo. Na 2ª ou 3ª semana de vida, sua epiderme é histologicamente similar à do recém-nascido a termo, apesar de ser mais fina ao nascimento, pela falta do leque de ondulações da junção dermo-epidérmica. O estímulo para a rápida maturação é provavelmente a mudança do meio líquido em que o feto se encontrava para o meio gasoso extrauterino, com forças abrasivas constantes contra as camadas celulares. A epiderme adquire maior espessura nos primeiros meses de vida, principalmente pelo desenvolvimento de ondulações nas camadas da pele pela rápida renovação celular[1].

Uma das funções de barreira da pele contra perdas é limitar a saída de água transepidérmica. Uma pequena proporção da respiração total ocorre naturalmente pela pele. A integridade da barreira cutânea pode ser avaliada pela mensuração da perda de água transepidérmica, pela absorção de substâncias químicas, drogas tóxicas e liberação de gases[12,13].

O estrato córneo não é completamente impermeável, ocorrendo difusão passiva de água pela pele. A perda transepidérmica de água deve ser diferenciada do suor, que é um processo ativo que ocorre como resposta ao aumento da temperatura durante esforço físico por emoção ou estresse[4].

As substâncias vasoconstritoras, a irradiação solar e a fototerapia interferem na perda transepidérmica de água.

Em 1851, Gerlach demonstrou que a pele do ser humano adulto libera CO^2 e absorve O^2. A respiração cutânea do adulto é responsável por 1 a 2% do total da respiração[1]. A pele de recém-nascidos prematuros com menos de 30 semanas de gestação é mais permeável ao CO^2 e O^2, principalmente nos primeiros quatro dias de vida.

A alta respiração percutânea é normalizada totalmente entre a 2ª e 3ª semana após o nascimento. Esta constatação reflete a rápida maturação da epiderme [1]. Se a concentração de O^2 do ambiente for aumentada, ocorre aumento da difusão percutânea de oxigênio pela pele [1,3].

A vasoconstrição cutânea causa aumento da evaporação cutânea, principalmente da excreção de CO^2; ela compensa a redução de trocas de gases pela circulação venosa cutânea. É muito importante observar que quando se usa invólucro impermeável, como polietileno, para reduzir a perda de água por evaporação pela pele dos recém-nascidos prematuros, limita-se também a respiração cutânea [1].

Variações anatômicas e fisiológicas da pele do recém-nascido a termo e do pre-termo (tabela 1):

Comparação entre algumas estruturas da pele do recém-nascido a termo e do recém-nascido pré-termo:

	Prematuro 3º trimestre	**Recém-nascido de termo**
Espessura	0,9Mm	1,2Mm
Superfície epidérmica	Cornificação, algum vérnix	Cornificação, pode ter mais vernix
Espessura epidérmica	50 A 60mcm	50 A 60mcm
Espessura do estrato córneo	4 A 5mcm	9 A 10mcm
Barreira do estrato córneo	Permeável, torna-se similar ao recém-nato a termo em 2 a 3 semanas	Permeabilidade efetiva
Melanócitos	Início da melanogênese	Maior concentração de melanossomos
Estruturas pilo-sebáceas	Folículo do pelo lanugo, desenvolvimento de glândulas sebáceas, aparecimento do cabelo	Folículo do pêlo lanugo , pelo 2o , grande atividade das glândulas sebáceas
Glândulas sudoríparas e sebáceas	Sudoríparas presentes na derme	Função não bem completa das glândulas
Hipoderme	Lóbulos gordurosos subcutâneos	Camada gordurosa, dependendo do grau de nutrição

Tabela 1- Comparação entre algumasestruturas da pele do recém-nascido a termo e do pré-termo (Adaptado de Polin RA et al.)

Ph cutâneo

O conceito de que o manto lipídico é ácido data de 1920. O pH é muito variado, dependendo da região cutânea examinada. O pH da superfície cutânea saudável da criança e do adulto varia de 4 a 7, porém na maioria das vezes está em torno de 4,2 a 5,6. O pH da pele de neonatos varia de acordo com a idade pós-natal. Logo após o nascimento, o pH é mais alcalino e vai se acidificando do 3º para o 4º dia de vida (Tabela 2). A estabilização do pH ocorre a partir do 1º mês de vida. O mecanismo da acidificação da pele do neonato não é conhecido, porém sua relativa alcalinização tem sido atribuída ao vernix caseoso,que tem um pH de 7,4[1,4].



Tabela 2

“Manto ácido da pele “
Barreira funcional química e biológica
Protege da a penetração de microorganismos

Fisiologia da produção do suor

A produção do suor é a resposta das glândulas écrinas ao aumento da temperatura corpórea durante o esforço físico ou situações de estresse. A mais efetiva ação de regulação da temperatura do corpo é a perda de calor pela evaporação do suor.

Todas as glândulas sudoríparas estão formadas antes do nascimento e permanecem ativas por toda a vida. O número de glândulas permanece constante com o passar dos anos[1].

A glândula sudorípara écrina é formada por duas porções: uma parte secretora e um ducto. A parte secretora é composta por células secretoras mioepiteliais. Essas células têm função de suporte e, pela sua capacidade de contração, liberam o suor. O componente principal do suor é a água, além de sódio, cloro, potássio, uréia, lactato e amônia. O fluido é produzido pela ultrafiltragem do plasma sanguíneo. A reabsorção da água e dos solutos ocorre na porção distal da glândula sudorípara écrina, assim quando o suor é expelido ele é

hipotônico. Uma vez na pele, o suor é evaporado e há a perda de 0,58 calorias para cada grama de água evaporada[4,11]. A sudorese neonatal é um processo complexo. O desenvolvimento anatômico começa em estágio precoce da fase fetal e entra em funcionamento no final da sua maturação.

Os neonatos demonstram sequência de regiões de maturação das glândulas sudoríparas. Começa na região da fronte, depois no tórax, axilas e mais tarde nas extremidades. Portanto, a sudorese não é observada em crianças com extrema prematuridade. A aceleração da maturação da sudorese como resposta aos estímulos ocorre alguns dias após o parto em recém-nascidos prematuros[1].

Os recém-nascidos requerem cuidados para manter a temperatura e evitar o estresse causado pelo frio.

Ambientes aquecidos com a finalidade de diminuir a perda de calor causam aumento da sudorese pelas glândulas écrinas dos recém-nascidos. Muitas vezes, essa perda de líquido não é percebida pelos cuidadores de berçários e unidades de terapia intensiva (UTI) neonatais[17,18].

Microbiota da pele

Estudos realizados no líquido amniótico e no vérnix caseoso evidenciaram substâncias, como a catelicidina, a betadefensina-2 e a alfadefensina que desempenhariam uma ação de defesa imune inata[14,15]. A ação antibacteriana desses três peptídios (catelicidina, betadefencina-2 e alfadefencina) explicaria a escassa flora bacteriana encontrada nos bebês[16].

Muitos estudos mostraram que não há relação entre as bactérias encontradas na pele dos recém-nascidos e a flora vaginal da mãe. A colonização bacteriana, quando presente na pele do recém-nascido, como a presença do Staphylococcus aureus na cabeça, virilha, área periumbilical, e os difteróides, Escherichia coli, proteuse coliformes em área de períneo e cordão umbilical, sugerem que a pele dos bebês é colonizada por contato com pessoas que trabalham em sala de parto, berçários e membros da família (Tabela 3).

A colonização pelo Staphylococcus aureus nas fossas nasais anteriores das pessoas que trabalham diretamente com os bebês é um fator de risco para a gravidade de infecção em recém-nascidos. Mandel et al.[19] confirmaram em seus estudos que a grande maioria das infecções de pele causadas pelo S. aureus eram superficiais, porém os abscessos cutâneos causados por essa bactéria causam septicemia e bacteriemia.

Outros estudos mostraram que o uso de curativos com álcool 70% ou clorexidina no coto umbilical dos recém-nascidos, a limpeza das mãos das pessoas que trabalham nos berçários e da sala de parto diminuem drasticamente, em cerca de 80%, as infecções por S. aureus[17].

A presença de Staphylococcus epidermidis na pele das crianças cria certa proteção competitiva com o S. aureus, provavelmente pela liberação de substância antibacteriana conhecida como bacteriocina[1].

Tabela 3

Ruptura da barreira cutânea

O dano cutâneo tem um efeito drástico na absorção de substâncias. Todos os procedimentos técnicos, como punções da pele para realização de exames ou monitoramento dos bebês que usam adesivos, são potencialmente danosos no momento de sua retirada.

O mesmo ocorre em recém-nascidos com problemas de pele, por serem prematuros ou em situações em que há ruptura da barreira cutânea, causados por traumas durante o parto ou doenças de pele, como as eritêmato-descamativas[11,18,20,21].

A pele da criança é a primeira interface com o ambiente. Cuidados especiais devem ser dispensados na higiene e conservação da pele, com o objetivo de prevenir agressões físicas, mecânicas, químicas e infecções.

O ideal para proteção da pele do bebê é o uso de produtos com pH ácido similar ao pH cutâneo, uma vez que não interferem com tanta intensidade na microflora[22,3].

O pH ácido do manto lipídico da pele é mantido pela presença do ácido lático no suor e pela presença de ácido glutâmico e aspártico na epiderme.

Em dermatoses, em que ocorre alteração do manto lipídico devido à produção anormal

de seus constituintes (ceramidas, triglicerídios, fosfolipídios, esteroides e/ou ácidos graxos livres), a pele se apresenta xerótica e descamativa.

Cuidados com a pele neonatal

Para que se possa fazer o diagnóstico de doenças dermatológicas na criança, é primordial o conhecimento de todas as etapas do desenvolvimento do embrião e do feto, assim como saber exatamente em que período gestacional podem ocorrer os distúrbios genéticos e/ou anatômicos por interferência ou não do meio ambiente.

Para isso, já dispomos de métodos de diagnóstico intraútero como: amniocentese, biópsia de vilosidade coriônica e da pele do feto. As genodermatoses constituem um grupo de doenças congênitas que acometem principalmente a pele e/ou as mucosas.

Com os avanços dos conhecimentos das bases moleculares das genodermatoses, o método diagnóstico pré-natal mais utilizado é a análise do DNA fetal. Nesse método, o material fetal pode ser obtido por biópsia de vilosidade coriônica que deve ser realizada entre a 11ª e a 14ª semana de gestação.

Outro método é a cordocentese, que é mais invasiva e só poderá ser realizada a partir da 20ª semana de gestação. Porém, em determinadas doenças cutâneas congênitas, a única maneira de se fazer o diagnóstico é por meio de biópsia da pele do feto.

O diagnóstico ultrassonográfico tridimensional pode revelar alterações morfológicas das síndromes cutâneas ictiosiformes. Os cuidados com a pele da criança incluem higiene, conservação e prevenção de dermatoses ■

REFERÊNCIAS BIBLIOGRÁFICAS

1. Polin RA, Fox WW, Abman S. Fetal and neonatal physiology. 3.ed. Filadélfia, W.B. Saunders, 2003.
2. Fletcher MA. Physical diagnosis in neonatology.Filadélfia, Lippincott-Raven, 1998.
3. Elder DE et azl. Lever's histopathology of the skin. 10.ed. Filadélfia, Lippincott-Williams & Wilkins, 2008.
4. Chiou YB, Blume-Peytavi U. Stratum corneum maturation. Skin PharmacolPhysiol 2004; 17: 57-66.
5. Silverthorn DU. Human physiology: an integrated approach, media update. 4.ed. Benjamin cummings, 2008.
6. Mancini AJ. Skin. Pediatrics 2004; 113(4): 1114-9.
7. Azulay RD, Azulay DR. A pele: estrutura, fisiologia e embriologia. In: Azulay RD, Azulay DR (eds.). Dermatologia. 5.ed. Rio de Janeiro, Guanabara-Koogan, 2008.
8. Sampaio SAP, Rivitti E. Dermatologia. 3.ed. São Paulo, Artes Médicas, 2008.
9. Wolff K et al. Fitzpatrick's dermatology in general medicine. 1v. 7.ed. Boston, Mcgraw-Hill Companies, 2007.
10. Yosipovitch G et al. Skin barrier properties in different body areas in neonates. Pediatrics 2000; 106: 105-8.
11. Hachem JP et al. Sustained serine proteases activity by prolonged increase in pH leads to degradation of lipid processing enzymes and profound alterations of barrier function and stratum corneum integrity. J Invest Dermatol 2005; 125(3): 510-20.
12. Kalia YN et al. Development of skin barrier function in premature infants. J Invest Dermatol 1998; 111: 320-6.
13. Aszterbaum M et al. Ontogeny of the epidermal barrier to water loss in the rat: correlation of function with stratum corneum structure and lipid content. Pediatr Res 1992; 31: 308-17.
14. Zasloff M. Vernix, the newborn and innate defense. Pediatr Res 2003; 53: 203-4.
15. Marchini G et al. The newborn infant is protected by an innate antimicrobial barrier: peptide antibiotics are present in the skin and vernix. Br J Dermatol 2002; 147: 1127-34.
16. Larson AA, Dinulos JGH. Cutaneous bacterial infections in the newborn. Curr Opin Pediatr 2005; 17: 481-5.
17. Linder N et al. Disinfection with 10% povidine-iodine versus 0,5% chlorhexidinegluconate in 70% isopropanol in the neonatal intensive care unit. Acta Paediatr 2004; 93(2): 205-10.
18. Walker L, Downe S, Gomez L. Skin care in the well term newborn: two systematic reviews. Birth 2005; 32(3): 224-8.
19. Mandel D et al. Nosocomial cutaneous abscesses in septic infants.Arch Dis Child Neonatal 2004; 89: F161-2.
20. Esco R et al. Toxicidad de piel.Prevencion y tratamiento. Oncología 2005; 28(2): 56-9.
21. Lund CH et al. Disruption of barrier function in neonatal skin associated with adhesive removal. J Pediatr 1997; 131: 367-72.
22. Volochtchuk OM et al. Variações do pH dos sabonetes e indicações para sua utilização na pele normal e na pele doente. An Bras Dermatol 2000; 75(6): 697-703.

Visão geral da pele do recém-nascido e cuidados com esta pele

Vânia Oliveira Carvalho

Avaliação da pele do recém-nascido

Avaliar a pele do recém-nascidos (RN) nem sempre é tarefa fácil, pois algumas características fisiológicas podem dificultar o exame, como exemplo: a pele avermelhada em decorrência do hematócrito elevado limita a visualização de lesões com tonalidade avermelhada, como lesões vasculares, assim como impossibilita definir seus limites. A presença de icterícia pode dificultar a avaliação da coloração de diversas lesões tanto na pele quanto nas mucosas[1].

Para o correto diagnóstico de alterações cutâneas é fundamental uma adequada história clínica com conhecimento das condições de gestação, histórico de doenças maternas e características evolutivas das lesões presentes no RN.

É necessário examinar o RN em boas condições de iluminação. Recomenda-se avaliar toda a pele, assim como fâneros e mucosas, procurando descrever a presença de lesões elementares, sua distribuição e topografia. A pele é examinada por meio da inspeção, palpação e ausculta (nas tumorações com frêmito). A avaliação da pele do RN é recomendada de rotina no intuito de detectar precocemente alterações cutâneas [1]. O uso de calor radiante é recomendado, sobretudo em clima frio para evitar hipotermia.

Lesões de pele encontradas no exame físico do RN podem ser congênitas ou adquiridas no período perinatal. Podem ainda representar condições transitórias (refletem a fisiologia da maturação da pele) ou permanentes.

Embora a maioria das dermatoses neonatais compreenda erupções transitórias ou lesões de pele benignas (como o eritema tóxico), podem também ser o sintoma de uma grave infecção (por exemplo, herpes simples neonatal) ou genéticas (epidermólise bolhosa). É importante avaliar toda a pele para diagnosticar corretamente essas alterações cutâneas a fim de evitar exames desnecessários e ansiedade para os familiares[1].

Há diversos estudos sobre a prevalência das doenças de pele no período neonatal, com achados que variam de 40[2] a 99%[3, 4]. A frequência destas lesões altera-se com conforme a metodologia do estudo, características climáticas e geográficas. Um estudo que avaliou

a pele de 1000 RN mostrou sua presença 99%. As alterações mais prevalentes foram hiperplasia sebácea (75%), mancha salmão (64,2%), hipertricose (59%), calo de sucção (54%), e cistos palatinos (53,7%) (4). Apresentamos a seguir algumas das alterações cutâneas neonatais frequentemente observadas (4).

Lesões cutâneas iatrogênicas

A evolução dos cuidados intensivos neonatais tem aumentado a sobrevivência do RN, no entanto os tratamentos invasivos podem ter como consequência lesões dermatológicas com cicatrizes permanentes. O uso de curativos adesivos, por exemplo, é necessário em muitas ocasiões, no entanto a sua simples colocação remove 90% do estrato córneo, promovendo ruptura da barreira cutânea normal. Os curativos baseados em hidrogel minimizam as lesões cutâneas[5]. Uma avaliação realizada na Itália encontrou lesões cutâneas traumáticas em 8% dos RN, a maioria com nascimento por parto a fórceps[6]. O **Cefalohematoma** ocorreu em 1,8% dos recém-nascidos, e em 86% deles os partos foram vaginais[2].

Alterações vasculares

A **mancha salmão** ocorre em 50 a 70% dos RN brancos e é caracterizada por mancha de coloração rósea clara com limites indefinidos e que desaparece a vitropressão.

É mais frequente na região occipital (fig.1), dita "bicada da cegonha", também pode se localizar na região frontal, na glabela (dita "beijo dos anjos") ou nas pálpebras superiores. Sua intensidade de coloração aumenta ao esforço e choro, pois é causada por imaturidade vascular. Evolui com melhora gradativa até desparecer entre o primeiro e o terceiro ano de vida quando ocorre maturação do sistema autonômico que inerva estes vasos sanguíneos[1].

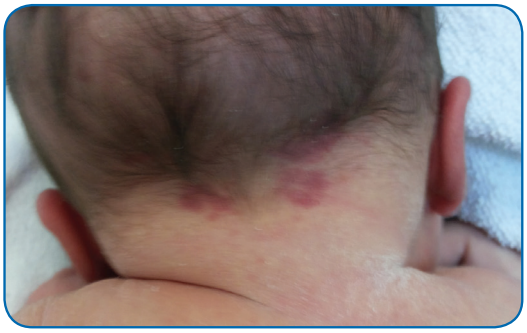

Figuras1a - Mancha salmão

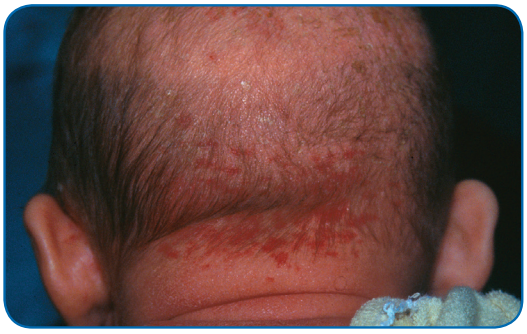

Figuras1b - Mancha salmão

A **mancha vinho do porto** é uma malformação capilar, portanto trata-se de lesão permanente. Caracteriza-se por mancha de coloração vinhosa intensa e homogênea que não se altera pelo esforço. É frequente a localização na face e em geral são unilaterais e isoladas. Porém, podem fazer parte de uma síndrome associada a anormalidades extracutâneos. Como por exemplo, a síndrome de Sturge-Weber, que deve ser investigada quando a mancha localiza-se na região inervada pelo ramo oftálmico do trigêmeo (angiomas em leptomeninges e anomalias oculares).

O **Hemangioma da infância** é o tumor vascular benigno mais observado na infância. Em geral não está presente ao nascimento e inicia seu crescimento na primeira quinzena de vida, com fase de crescimento rápido até os 6 a 9 meses de vida e regressão lenta em 9 anos. É mais observado nas meninas e nos prematuros. Em geral são lesões tumorais de coloração vinhosa e localizados na cabeça e pescoço, mas podem ser múltiplos e pequenos o que caracteriza a hemangiomatose. São classificados em superficiais, profundos e mistos, na dependência do aspecto clinico. Na maioria dos casos não é necessário tratamento ativo, pois ocorre involução espontânea. Nos casos em que existe alteração funcional, em função do tamanho ou da localização, ou compromisso estético, o propranolol está indicado e deve ser iniciado o mais precocemente possível[5].

Erupções vesicopustulares

As erupções que se apresentam com vesículas e pústulas podem representar desde condições transitórias e benignas até dermatoses que ameaçam a vida como herpes neonatal, reconhecer as características clinicas que diferenciam os dois extremos é fundamental para evitar investigações desnecessárias.

Erupções transitórias benignas

O **eritema tóxico neonatal** é erupção benigna, assintomática e autolimitada. As lesões iniciam entre 24 e 72 horas de vida e são caracterizadas por máculas eritematosas, vesículas, pápulas e pústulas com 1 a 3 mm de diâmetro, rodeadas por halo eritematoso de 1 a 2 cm (Fig 2). Pode acometer todo tegumento, exceto as palmas e plantas, e desaparece em uma semana. Ocorre em 20 a 60% dos recém-nascidos a termo

Figura-2 Eritema tóxico

e geralmente aparece no segundo ou terceiro dia de vida[5]. A etiologia é desconhecida e são sugeridos fatores ambientais, irritação mecânica e química. Como o desaparecimento é espontâneo é necessário apenas assegurar a mãe quanto a benignidade da erupção[1].

A **melanose pustulosa transitória neonatal** é dermatose benigna e autolimitada que acomete menos de 1 a 4% dos RN e é mais observada em crianças com pele mais pigmentada[5]. As lesões estão presentes ao nascimento e são vesico-pústulas com poucos milímetros que podem ocorrer em todo o corpo, incluindo palmas e plantas, na sequência estas lesões se rompem e deixam um colarete descamativo que depois evolui com mancha hipercromica (Fig. 3). A presença de máculas hipercromicas residuais facilita o diagnóstico. Na dúvida diagnóstica a coleta de material da pústula indicará a presença de acúmulo de neutrófilos e escassos eosinófilos e a cultura para bactérias será negativa. Não requer tratamento já que a melhora é espontânea, sem lesões residuais[1].

Figura-3 melanose pustular neonatal [8]

Hiperplasia sebácea ocorre em 50% dos RN de termo e consiste de múltiplas pápulas amarelas de um milímetro de diâmetro, sobretudo no dorso nasal e região malar (Fig. 4). É causada pela estimulação das glândulas sebáceas por hormônios maternos androgênicos. As lesões desaparecem dentro do primeiro mês de vida de forma espontânea.

Fig 4- hiperplasia sebacea[3]

Cistos de milia são pápulas peroladas, encontradas em 50% dos recém-nascidos, localizados na região frontal e/ou mento[1], mas podem ocorrer em outras localizações (Fig. 5). Eles consistem de cistos de inclusão epidérmica e podem persistir por vários meses. Nenhuma terapia é necessária.

Fig - 5 csito de milia no penis

Miliária é mais observada em climas

quentes, estado febril e RN colocados em incubadoras, pois é causada sudorese associada a obstrução das glândulas sudoríparas. Assim piora frente a resposta ao estresse térmico e roupas apertadas. Na **miliária cristalina ousudamina**, a obstrução é produzida pelos detritos de queratinócitos, resultando em vesículas superficiais de diâmetro 1-2 mm sem presença de eritema. Localiza-se na face, cabeça, colo e tronco superior e ocorre nos primeiros dias de vida. Na **miliária rubra**, a obstrução é mais profunda, na derme, resultando em pequenas pápulas avermelhadas pelo processo inflamatório. Sua aparição é mais tardia, depois da primeira semana de vida. O tratamento consiste em evitar o aquecimento, utilizando roupas adequadas ao clima[1].

Erupções vesicopustulares infecciosas

Herpes simples é a infecção pelo vírus herpes e no período neonatal pode ter evolução grave se não diagnosticada e tratada precocemente. Pode ser adquirida intra-útero, no período perinatal ou pós-natal. O risco é aumentado quando a primo infecção ocorre durante a gestação e será menor nos casos de parto cesáreana. As lesões são vesículas, pápulas eritematosas e pústulas, que evoluem para crostas hemáticas. O acometimento sistêmico é frequente com envolvimento de múltiplos órgãos, incluindo sistema nervoso central. O exame do conteúdo das vesículas com esfregaço de Tzanck demonstra a presença de células de inclusão viral, e o PCR (reação em cadeia da polimerase) identifica o vírus no esfregaço da vesícula, assim como no líquor e no sangue. Na suspeita clínica o tratamento deve ser iniciado o mais breve possível, mesmo sem a confirmação laboratorial, com aciclovir (60mg/kg/dia por 21 dias), a fim de minimizar a possibilidade de disseminação viral.

Bolhas de sucção são caracterizadas por bolhas solitárias ou erosões (Fig 6) no dorso dos dedos ou mãos, causadas pela sucção vigorosa realizada pelo RN nestas áreas durante o período intrauterino[1].

Fig - 6a - bolhas de sucção

Fig - 6b- bolhas de sucção

Distúrbios de hiperpigmentação

Manchas mongólicas são frequentes em toda a população da América Latina, e ocorrem em 10% dos brancos, 40% dos latinos, 80% dos negros e 90% dos orientais. Caracteriza-se por manchas de coloração marrom azulada ou arroxeada localizadas principalmente na região lombosacra (Fig 7), mas pode acometer tronco e extremidades.
O tamanho pode variar de poucos a vários centímetros, e tende a desaparecer com o passar dos anos. Sua causa é um defeito na migração dos melanócitos da crista neural para a derme durante o desenvolvimento embrionário, e desta forma, estas células ficam acumuladas na derme. Pelo caráter auto-involutivo não necessitam tratamento[1].

Fig 7 - mongolica e fosseta e pilificacao sacral (12)

As **manchas café-com-leite** são manchas homogêneas, bem delimitadas, de coloração castanho claro, geralmente solitária, podem variar em tamanho de milímetros a vários centímetros e são encontrados principalmente no tronco. Mais de 6 lesões com mais de 0,5 cm na infância sugerem a possibilidade de neurofibromatose tipo 1[1].

Miscelânea

O **Nevo sebáceo** ocorre em 0,3% dos neonatos, é uma placa amarelada, localizada no couro cabeludo (Fig. 8), cabeça ou pescoço, com ausência de cabelos. Trata-se de lesão benigna com evolução estável até a adolescência quando aumenta de tamanho por estímulo das glândulas sebáceas[1].

A **aplasia cútis congênita** é uma ausência localizada e bem demarcada da pele e tecidos subcutâneos. Em geral está localizada no couro cabeludo e é lesão isolada, mas pode estar associada a defeitos na calota craniana, síndrome de

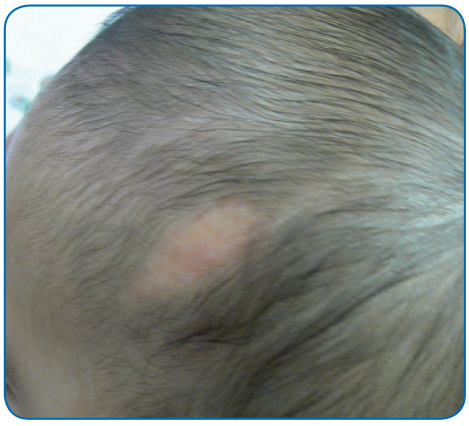

Fig 8 - nevo sebáceo

Adams-Olivier e trissomia do 13. Lesões pequenas requerem apenas acompanhamento clínico, e as mais extensas podem necessitar de tratamento cirúrgico[5].

A maioria das alterações cutâneas presentes nos neonatos saudáveis é benigna e/ou transitória e o exame clínico e evolutivo frequentemente é suficiente para o diagnóstico. No entanto, algumas condições podem ser graves nesta faixa etária (como lesões vesiculares do herpes neonatal) e o retardo no diagnóstico e tratamento pode ser fatal. Desta forma, na presença de dúvida diagnóstica o pediatra deve solicitar sem retardo a avaliação de um dermatopediatra.

Vernix caseoso

Durante o último trimestre da gestação o feto é recoberto por um biofilme protetor conhecido por vernix caseoso, que forma nesta fase uma capa a prova de água a fim de permitir a maturação da pele. É uma substância esbranquiçada e graxenta que recobre o RN ao nascimento[7], lubrifica sua pele e facilita a passagem no canal de parto. É mais abundante no RN de termo, escasso nos pós-termo, quase ausente nos prematuros e desaparece poucos dias após o nascimento.

Trata-se de um manto protetor contra a maceração pelo liquido amniótico e infecções bacterianas. É composto de 80,5% de água, 10% de lipídeos e 10% de proteínas[8]. Os lipídeos são formados a partir de duas fontes: glândulas sebáceas que produzem ésteres de ceras; e os queratinócitos que produzem os lipídeos da barreira epidérmica. Desta forma todos os lipídeos da barreira epidérmica estão contidos no vernix, incluindo colesterol, ácidos graxos livres e ceramidas. Contém mais escaleno e ésteres de colesterol em RN de termo (pela maior produção sebácea) que nos prematuros. O vernix confere ainda um sistema de defesa poderoso, além de conferir barreira mecânica contra bactérias. Pois algumas das proteínas nele contidas são peptídeos antimicrobianos, como catelecidinas e α-defensinas. Contém ainda citocinas como IL-1a, IL-1b, IL-6 e protease inibidora da secreção de leucócitos, que aceleram a formação do estrato córneo e o desenvolvimento da função de barreira permeável da epiderme durante a gestação[8].

Um estudo espanhol avaliou 1000 RN e o vernix caseoso estava presente em 42,9%. Foram fatores associados a presença do vernix: sexo feminino, RN saudáveis, peso de nascimento adequado e parto normal vaginal de mãe multípara. A ausência de vernix foi associada a presença de eritema toxico neonatal e presença de descamação cutânea. O autor refere que sua presença com características normais indica bem estar do RN, pois esteve associada a maiores índices de apgar[9].

A quantidade e distribuição do vérnix varia com a idade gestacional, tipo de parto, raça e exposição a mecônio[8]. As variações de cor do vernix podem refletir problemas intrauterinos, amarelo pode indicar doença hemolítica, amarelo amarronzado pode ocorrer por sofrimento fetal e contato com o mecônio e o odor pode indicar sepse neonatal[9].

Sebo e lipídeos epidérmicos se misturam no vernix para criar na superfície da pele do feto o dito filme lipídico da superfície fetal. Após o nascimento o sebo e os queratinócitos se desprendem da pele, no período fetal eles ficam retidos e esta retenção determina a formação do vérnix. A presença do vérnix compensa a relativa pobreza em lipídeos da barreira de pele do feto. O desprendimento do vernix no final da gestação coincide com a maturação da barreira transepidérmica. O vernix representa uma desejável ajuda para a transição entre o meio extremamente hidratado e de alta pressão hidrostática intrauterina, para o meio extrauterino que é seco e de baixa pressão, a diferença de umidade entre os dois meios varia de 20 a 40%. O ressecamento lento do estrato córneo é necessário para a proteólise da filagrina e produção do fator de hidratação natural. A produção deste fator é melhor com umidade relativa de 80 a 95%, a presença do vernix na pele parece promover esta umidade. A retenção do vernix depois do nascimento determina desta forma maior hidratação da pele e ainda um menor pH e eritema[8].

O vernix não deve ser removido nas primeiras horas (exceto se houver risco de transmissão de doenças maternas) [8] pelas suas propriedades protetoras de hidratação, termoregulação e cicatrização de feridas aguardando até que o RN seja banhado[10, 11].

Banho do recém-nascido

A higiene do recém–nascido não é uma atividade banal, ao contrário esconde uma complexidade que explica a variedade de práticas propostas na atualidade. Existe ainda uma ausência de recomendações baseadas em consensos e as práticas de higiene em geral são influenciadas por tradições culturais e experiência familiar anterior[8]. Estudos recentes demonstram que as práticas de higiene podem afetar saúde da pele do RN[7, 12, 13]. A higiene adequada deve promover o conforto e bem estar da mãe e do recém-nascido.

A importância da higiene repousa na prevenção de infecções cutâneas e infecções cujo sitio inicial é a pele. A manutenção da limpeza e boas condições da pele, de um lado diminui o risco de infecção, mas não pode aumentar o risco de dermatites por irritação. O banho deve ser um momento de felicidade e contato pele e pele da mãe com RN, no entanto pode ocorrer o contrário e representar uma perturbação psicológica e fisiológica se não for corretamente orientado. No RN o banho pode levar a hipotermia, aumento do consumo de oxigênio, distress respiratório e alteração dos sinais vitais, em função disto deve ser correta-

mente realizado, em sala aquecida, com tranquilidade e segurança [1].

O primeiro banho pode ser realizado depois que houver estabilidade térmica e caridorespiratória por duas a quatro horas e não antes de 6 horas de vida [7], sugere-se remover com suavidade as secreções sanguíneas e recomenda-se manter o vernix. O banho de imersão é o mais indicado, com água morna que permite menor perda de calor e oferece mais conforto ao bebe. Imergir o corpo do RN excluindo cabeça e pescoço [7]. O uso de água estéril está indicada se houver quebra da barreira cutânea.

A limpeza deve ser suave, sem esfregar a pele com panos ou toalhas que podem ter potencial irritante para a pele frágil do RN. A absorção percutânea de produtos químicos e drogas é conhecida em recém-nascidos, que são particularmente vulneráveis, portanto deve-se ter cuidado com produtos aplicados sobre a pele do RN. Os produtos de uso infantil devem limpar sem agredir a pele, removendo resíduos gordurosos, urina e fezes. Os produtos utilizados na conservação e proteção da pele infantil deverão ser isentos de substâncias cáusticas e irritantes e idealmente deverão apresentar as seguintes características: sem efeitos irritantes, pH ácido similar ao pH cutâneo, evitar produtos alergizantes (oliamidopropil, dimetilamina-7, essências naturais de laranja, limão e tangerina), sem toxicidade por via oral, inalatória e percutânea [14].

O banho deve ser diário, mas pode ser espaçado (3 a 4 dias) desde que se realize a higiene das pregas, cordão e área de fraldas. Os banhos de banheira ou bacias são recomendados, evitar uso de esponja. A temperatura ideal é entre 35-36º C. Deve ser utilizado sabonete infantil suave, logo após ensaboar deve ser realizado o enxague e a duração total deve ficar entre 5 a 10 minutos. Secar com suavidade (sem esfregar) com uma toalha macia e limpa.

Produtos de limpeza

Os produtos de limpeza são tenso-ativos que permitem emulsionar as substâncias da superfície cutânea e desta forma permitem sua eliminação. O poder de limpeza pode ser acompanhado de capacidade de irritação da pele. Os fabricantes de produtos infantis testam os produtos e indicam como suaves àqueles que em estudos experimentais não provocaram irritação. Desta forma podemos nos basear nas informações dos produtos e escolher os produtos de higiene que são suaves, ou seja, estes produtos não provocaram irritação em estudos experimentais.

Os agentes de limpeza irritantes são os sabões com tenso-ativos alcalinos. Os ditos suaves são os sabonetes com adição de hidratantes e os sabonetes sintéticos, de pH ligeiramente ácido. Os sabonetes suaves podem se apresentar sob a forma de sabonete em barra ou líquidos destinados as crianças e sempre devem ser enxaguados.

Sabonetes

Está demonstrado que o banho com utilização de sabonetes líquidos que não alterem o pH da superfície cutânea e nem irritem a pele é mais eficiente que o banho apenas com água[14].

Os produtos de limpeza infantis são classificados de acordo com o surfactante utilizado. Podem ser elaborados sem surfactantes e são conhecidos como Syndots - sabonetes em barra ou líquidos baseados em detergentes sintéticos que são neutros ou ácidos, com pH < 7. Ao contrário os agentes de limpeza baseados em sabões são alcalinos com pH > 10 e portanto tem maior possibilidade de irritar a pele quando comparados aos sintéticos (7). Lavar as mãos com sabonetes em barra alcalinos eleva o pH em 3 unidades e por até 90 minutos [15]. Os sabonetes sintéticos causam menor eliminação de lipídeos e menor perda transepidérmica de água, quando comparados com sabonetes alcalinos[12].

O uso de sabonetes adequados que não alterem o pH normal da pele deve fazer parte das orientações de higiene infantil. O sabonete ideal deveria ter um pH entre 4,5 e 6,5. Os sabonetes com componentes bactericidas como triclosan apresentam pH de 9-10 e, apesar de excelentes para erradicar o estafilococo e bactérias gram negativas, não devem ser utilizados diariamente pelo risco de irritar e resecar a pele [15].

A avaliação de 180 lactentes de até 1 ano de vida que utilizaram banho com água apenas ou dois diferentes sabonetes líquidos infantis duas vezes por semana durante 2 semanas, demonstrou não haver alterações no pH, nem presença de eritema ou descamação nos 3 grupos, demonstrando que os produtos infantis são apropriados para crianças [16].

A avaliação prospectiva randomizada 64 crianças de 7 dias de vida até 2 meses, com banho duas vezes por semana e 4 diferentes condições de banho e 16 crianças em cada regime: **grupo WG** – banho com água e sabonete liquido infantil, **grupo C** -banho com água e hidratante, **grupo WG + C** banho com água, sabonete liquido infantil e hidratante, e **grupo B** – banho apenas com água.

Foi avaliada a perda transepidérmica de água, a hidratação do EC, o pH da pele e o conteúdo de sebo no segundo dia e nas semanas 2, 4 e 8 na região frontal, abdômen, coxa e nádega.

Na oitava semana o grupo WG+C teve menor perda transepidérmica de água na região frontal, abdômen e coxa. Apresentou ainda maior hidratação do estrato córneo na região frontal e abdômen comparado com o grupo que usou apenas água.

O grupo que usou creme (grupo C) teve menor perda transepidérmica de água e maior hidratação do EC.

As crianças que utilizaram o sabonete liquido (WG) apresentaram um pH menor na oitava semana em todas as áreas quando comparadas com as que usaram apenas água. Desta forma o uso de sabonete liquido infantil e hidratante não alteraram os parâmetros fisiológicos da pele, mas influenciaram positivamente algumas funções da barreira cutânea [13].

Uma conferência de consenso, de dermatologistas e pediatras da Europa, sobre cuidados com a pele do recém-nascido, resultou em recomendações para a limpeza após o nascimento. Estes conceitos foram revistos em uma revisão sistemática e são apresentados na tabela 1[8, 17]

Tabela 1 Protocolo de cuidados baseados em evidencias para recém-nascidos de termo
Imediatamente após o nascimento secar gentilmente a criança Remover delicadamente mecônio e sangue Limpeza mais vigorosa - se risco de transmissão de doenças maternas
Deixar o vernix o mais intacto possível
Embrulhar a criança para conservar calor/ e permitir contato com a pele materna
Permitir que o vernix se desprenda naturalmente
Limpar a pele com água morna e podem ser usados sabonetes suaves e sintéticos (sindet)
Frequência do banho – conforme necessidade e fatores culturais 1 a 2 vezes por semana é razoável, ou quando necessário. Aumentar frequência conforme necessidade - maior atividade e exposição a sujeira

Adaptado de Dyer J.A. Newborn skin care. Seminar in perinatology. 2013: 3–7.

Referências

1. Einchenfield L.F. FIJ, Esterly N. B. Neonal Dermatology. Elsevier S, editor: Elsevier; 2008. 567 p.
2. Ekiz O, Gul U, Mollamahmutoglu L, Gonul M. Skin findings in newborns and their relationship with maternal factors: observational research. Annals of dermatology. 2013;25(1):1-4. Epub 2013/03/08.
3. El-Moneim AA, El-Dawela RE. Survey of skin disorders in newborns: clinical observation in an Egyptian medical centre nursery. Eastern Mediterranean health journal = La revue de sante de la Mediterranee orientale = al-Majallah al-sihhiyah li-sharq al-mutawassit. 2012;18(1):49-55. Epub 2012/03/01.
4. Monteagudo B, Labandeira J, Leon-Muinos E, Carballeira I, Corrales A, Cabanillas M, et al. [Prevalence of birthmarks and transient skin lesions in 1,000 Spanish newborns]. Actas dermo-sifiliograficas. 2011;102(4):264-9. Epub 2011/02/18. Prevalencia de marcas de nacimiento y lesiones cutaneas transitorias en 1.000 recien nacidos espanoles.
5. Hulsmann AR, Oranje AP. Educational paper: neonatal skin lesions. European journal of pediatrics. 2013. Epub 2013/02/07.
6. Boccardi D, Menni S, Ferraroni M, Stival G, Bernardo L, La Vecchia C, et al. Birthmarks and transient skin lesions in newborns and their relationship to maternal factors: a preliminary report from northern Italy. Dermatology. 2007;215(1):53-8. Epub 2007/06/26.
7. Ness MJ, Davis DM, Carey WA. Neonatal skin care: a concise review. International journal of dermatology. 2013;52(1):14-22. Epub 2013/01/03.
8. Dyer JA. Newborn skin care. Seminars in perinatology. 2013;37(1):3-7. Epub 2013/02/20.
9. Monteagudo B, Labandeira J, Leon-Muinos E, Romaris R, Ramirez-Santos A, Gonzalez-Vilas D, et al. [Influence of neonatal and maternal factors on the prevalence of vernix caseosa]. Actas dermo-sifiliograficas. 2011;102(9):726-9. Epub 2011/04/13. Influencia de los factores neonatales y maternos en la prevalencia de vernix caseosa.
10. Visscher MO, Narendran V, Pickens WL, LaRuffa AA, Meinzen-Derr J, Allen K, et al. Vernix caseosa in neonatal adaptation. Journal of perinatology : official journal of the California Perinatal Association. 2005;25(7):440-6. Epub 2005/04/15.
11. Visscher MO, Utturkar R, Pickens WL, LaRuffa AA, Robinson M, Wickett RR, et al. Neonatal skin maturation--vernix caseosa and free amino acids. Pediatric dermatology. 2011;28(2):122-32. Epub 2011/04/21.
12. Statmatas G N. Walter R M. TL. Keeping Infant Skin Healthy through Proper Cleansing. Hayes SM, editor: Nova Science Publishers 2011.
13. Garcia Bartels N, Scheufele R, Prosch F, Schink T, Proquitte H, Wauer RR, et al. Effect of standardized skitn care regimens on neonatal skin barrier function in different body areas. Pediatric dermatology. 2010;27(1):1-8. Epub 2010/03/05.
14. Blume-Peytavi U, Hauser M, Stamatas GN, Pathirana D, Garcia Bartels N. Skin care practices for newborns and infants: review of the clinical evidence for best practices. Pediatric dermatology. 2012;29(1):1-14. Epub 2011/10/21.
15. Rippke F, Schreiner V, Schwanitz HJ. The acidic milieu of the horny layer: new findings on the physiology and pathophysiology of skin pH. American journal of clinical dermatology. 2002;3(4):261-72. Epub 2002/05/16.
16. Dizon MV, Galzote C, Estanislao R, Mathew N, Sarkar R. Tolerance of baby cleansers in infants: a randomized controlled trial. Indian pediatrics. 2010;47(11):959-63. Epub 2010/05/11.
17. Blume-Peytavi U, Cork MJ, Faergemann J, Szczapa J, Vanaclocha F, Gelmetti C. Bathing and cleansing in newborns from day 1 to first year of life: recommendations from a European round table meeting. Journal of the European Academy of Dermatology and Venereology : JEADV. 2009;23(7):751-9. Epub 2009/08/04.

Dermatite de fraldas e lenços umedecidos

Kerstin Taniguchi Abagge

Definição:

É uma reação inflamatória aguda, uma das formas mais comuns de dermatite de contato por substâncias irritantes. O termo dermatite de fraldas é frequentemente utilizado atualmente, é melhor definido como um **complexo variável de sintomas iniciados por uma combinação de fatores, dentre os quais o contato prolongado e a maceração causados pelas fraldas úmidas e materiais impermeáveis e a irritação pela urina e fezes.** [1-2]

Classificação:

A dermatite de fraldas pode ser classificada clinicamente em:

1) **Forma leve** ou por fricção: eritema,descamação, aspecto brilhante da pele e, eventualmente, pápulas. As lesões estão tipicamente localizadas nas regiões convexas cobertas pelas fraldas, poupando as dobras (fig.1).

2) **Forma moderada:** lesões pápulo-erosivas ou maceradas que se tornam violáceas e liquenificadas (fig.2).

3) **Forma grave** ou ulcerativa (fig.3): conhecida como dermatite amoniacal é a forma mais grave de dermatite de fraldas. Vista mais comumente em crianças abaixo de dois anos, geralmente inicia-se entre o primeiro e o segundo mês de vida e, se não devidamente controlada, pode recorrer até que a criança não use mais fraldas.

   Caracteriza-se por pápulas com ulcerações apicais que variam de profundidade e são denominadas úlceras de Jacquet, localizadas nas regiões convexas da área das fraldas, dispostas em W, face interna das coxas, glúteos e glande ou vulva.[3]

Figura 2: Forma moderada da dermatite de fraldas.

Figura 1: Forma leve da dermatite de fraldas

Figura 3: Forma grave ou ulcerativa da dermatite de fraldas.

Etiopatogenia:

Papel das fezes: as enzimas pancreáticas **(proteases e lipases)** e as resultantes da ação bacteriana no intestino grosso **(urease fecal)** atuam **aumentando a permeabilidade da pele, favorecendo a penetração de substâncias irritantes.**[4]

a) Papel da urina: tem função recíproca com as fezes sobre a pele úmida. A urina recente não lesa a pele, mas a que permanece em contato com a pele por mais de 18 horas (putrefata) pode danificá-la.

A hiperhidratação aliada ao atrito pelas fraldas são os fatores mais importantes na gênese da dermatite de fraldas. A urease fecal atua na uréia urinária transformando-a em amônia, o que aumenta o pH local com alcalinização do meio.

Assim, a ação da amônia é indireta pela interação da urina com as fezes pois, com o aumento do pH, as proteases e lipases tornam-se mais ativas e lesam ainda mais a pele já tumefata e danificada. A amônia também é responsável pelo odor amoniacal percebido principalmente na primeira troca da manhã.[5]

b) Papel das fraldas: as fraldas úmidas promovem **aumento da hidratação, alterando as propriedades de barreira da pele, tornando-a suscetível a danos mecânicos, irritantes químicos e enzimáticos.** As fraldas de pano condicionam

maior umidade que as descartáveis, porém estas últimas são envolvidas por material impermeável, o que aumenta a oclusão e diminui a evaporação da água da pele.[6]

c) Papel da dieta: o pH exerce efeitos sobre a regulação da atividade das enzimas fecais. Desta forma, **o leite materno tem papel protetor pois o predomínio no intestino dos bacilos bífidos determina um pH mais ácido nas fezes, enquanto que nas crianças amamentadas com os derivados do leite de vaca, a intensa colonização do intestino grosso por enterobactérias e bacteróides determina pH alcalino, que eleva os níveis de urease fecal.[2, 7]**

d) Papel dos microorganismos: a influência de agentes como a Cândida e as bactérias na gênese da dermatite de fraldas é discutível.[8] A Cândida invade a pele sã pela ação das queratinases e ativa a via alternativa do complemento, contribuindo para a inflamação.

Ou seja, todos estes fatores associados levam à alteração da função de barreira da pele, facilitando a penetração de irritantes e proliferação de microrganismos que irão determinar a INFLAMAÇÃO característica da dermatite de fraldas.[9]

Desta forma, o melhor tratamento é a prevenção!

Isso envolve uma higiene adequada, trocas de fraldas frequentes de forma a reduzir a exposição da pele à urina e às fezes sob oclusão. A exposição da pele do períneo ao ar pelo maior tempo possível, a fim de reduzir o contato direto da pele com o tecido úmido e a fricção.

A higiene da área das fraldas tem sido alvo de muita controvérsia. Enquanto muitos pediatras e textos médicos orientam que a higiene seja realizada apenas com água e algodão, a disponibilidade de inúmeros produtos para a limpeza dessa região torna a escolha difícil e abre espaço para a discussão de sua aplicabilidade, tolerância e possível alergenicidade.

É sabido que a pele da criança possui diferenças em sua espessura, pH, perda transepidérmica de água e função de barreira[10] e que essas diferenças tem papel importante na escolha dos produtos a serem utilizados. O pH da pele é ácido e a maioria dos sabonetes são o resultado de uma reação química (saponificação) entre um ácido graxo e uma base alcalina. Desta forma, muitos sabonetes possuem um pH alcalino que pode ser lesivo para a pele.

A limpeza com água e algodão, é eficaz e inócua?

A limpeza com água e algodão é a forma mais utilizada na higiene da área das fraldas. Entretanto, a natureza polar da água limita sua habilidade em remover as substancias lipofílicas

da pele e a água é incapaz de tamponar o pH. Desta forma, a água pode ter um impacto negativo na fisiologia da pele e há autores que discordam da vantagem que ela poderia ter sobre outros modos de limpeza. [11-13]

O que são os lenços umedecidos?

Os lenços umedecidos modernos consistem de um "não-tecido" embebido em uma loção oleosa ou aquosa. As loções água/óleo geralmente são enriquecidas com emolientes, surfactantes e podem conter diferentes aditivos e fragrâncias. Como eles possuem base aquosa, um preservativo é utilizado para que não haja contaminação bacteriana e fúngica. Vários produtos foram desenvolvidos para uso específico na pele sensível, inclusive com alguns trabalhos realizados em crianças portadoras de dermatite atópica, demonstrando sua tolerabilidade nas peles sensíveis[11, 14]. Já foi constatado que o uso destes produtos não altera significativamente a flora bacteriana periuretral, quando comparados à limpeza habitual com água e algodão.[15]

Um estudo comparativo entre a limpeza com água e o uso de lenços umedecidos em recém-nascidos demonstrou que a perda transepidérmica de água nos dois grupos foi fisiológica, embora menor no grupo que utilizou os lenços.[16]

Em outro estudo com 280 bebês, os autores concluem que o uso de lenços especificamente formulados possuem um efeito equivalente na hidratação quando comparado ao método clássico de limpeza com algodão e água.[10]

O uso de lenços umedecidos já foi relacionado a processos irritativos e alérgicos, tanto em crianças como em adultos [17-20], mas o avanço na compreensão da fisiologia, microbiologia e imunologia da área das fraldas tem sido importante para o desenvolvimento de produtos cada vez mais adequados para a utilização na faixa etária pediátrica.

As dermatites de contato aos preservativos é bem estabelecida. Devido às suas propriedades antimicrobianas, esses agentes são freqüentemente encontrados em cremes, loções, produtos cosméticos e agentes limpadores.

Essas substancias também podem ser encontradas nos lenços umedecidos resultando em reações nos locais de utilização. Interessantemente, as reações alérgicas a estes produtos tem sido mais descritas em adultos do que em crianças e isso pode ser resultado de um sistema imunológico ainda imaturo, da falta de exposição ambiental aos antígenos envolvidos ou ainda ser clinicamente não detectada ou confundida com as dermatites irritativas da área das fraldas[17].

Há, ainda, relatos de dermatite de contato às fragrâncias utilizadas em alguns lenços umedecidos [18, 21] e reações sistematizadas urticariformes em crianças alérgicas ao leite de vaca após a utilização de lenços umedecidos contendo proteínas lácteas.[19-20]

O que são syndets?

O termo "syndet" deriva da combinação entre "sintético" e "detergente". Tecnicamente, estes detergentes possuem afinidade pelo óleo e "englobam" a sujeira que é, então, removida pela água. Os detergentes usados nestes géis ou barras de limpeza são surfactantes. Outras substâncias encontradas nos syndets são emulsificantes, umectantes e preservativos. Estes produtos podem ser utilizados como substitutos do sabonete pois promovem uma limpeza mais suave, com menor chance de altera ção do pH e da função de barreira. Entretanto, devido ao poder irritante destes surfactantes aniônicos, estes produtos podem ser lesivos para peles muito sensíveis.

Resumindo, a limpeza da área das fraldas pode ser feita com água e algodão (e esta é a orientação de grande parte dos pediatras); com lenços umedecidos, principalmente os que utilizam tecnologia moderna com menos produtos químicos e preferencialmente os sem perfume ou ainda com Syndots.

Após a limpeza, a área deve ser secada suavemente, sem esfregar. A aplicação dos cremes de barreira (geralmente à base de óxido de zinco) determina a formação de uma película protetora que impedirá a ação das enzimas sobre a pele e limitará a fricção.

Assim, os cremes de barreira devem ser utilizados **sempre de forma a prevenir** a dermatite de fraldas e não apenas quando já houver sinais de irritação local. Já os cremes contendo medicamentos como nistatina, corticosteróides e antibacterianos **não devem ser usados de rotina**, mas apenas quando houver evidência de infecção ou inflamação, preferencialmente evitando-se os produtos com associações.

Figura 4: Cushing por corticoide utilizado na área de fraldas

A associação de medicamentos facilita a ocorrência de dermatite de contato e a aplicação várias vezes ao dia pode trazer complicações, inclusive Cushing (figura 4), principalmente porque os cor-

ticosteróides presentes nestes produtos são de alta potência e utilizados em área sob oclusão, o que aumenta mais ainda a sua absorção.[22]

Tratamento:

O manejo da dermatite de fraldas é direcionado à manutenção da área limpa e seca e à limitação da irritação e maceração (figura 5).

Figura 5: Evolução de dermatite da área de fraldas tratada apenas com orientações de higiene e creme de barreira

1. Orientação da higiene da área das fraldas, com água morna nas trocas associada a um limpador suave (sindet) com enxágüe abundante na presença de fezes ou lenço umedecido próprio para recém-nascidos sem perfume e sem álcool. Evitar a fricção no momento da limpeza.

2. Troca freqüente das fraldas, de 5 a 6 vezes ao dia.

   É importante que as medicações tópicas utilizadas não sejam cáusticas e tenham mínima possibilidade de provocar dermatite de contato. Os cremes de barreira, como os à base óxido de zinco devem ser utilizados em todas as trocas de fraldas, evitando-se a retirada excessiva da pomada pois isso pode levar à maior lesão da pele e à remoção da camada de reepitelização em formação. Alguns estudos recentes têm preconizado o uso de óleos de sementes, que além de se constituírem em camada protetora, aceleram a reepitelização. Esses produtos formam um filme lipídico sobre a superfície da pele que a protege e sob o qual a pele se recompõe e é protegida contra a ação os irritantes. A completa

remoção do creme de barreira a cada troca não é necessária pois pode provocar maior dano à pele e esta deve ser limpa sem esfregar, mas com batidas suaves. O avanço na tecnologia de fabricação das fraldas com utilização do gel absorvente, que permite uma maior absorção da urina, e do formato anatômico, que reduz a hiperhidratação da pele pela menor oclusão, determina uma menor incidência da dermatite de fraldas.

3. Lactobacilos acidófilos ou probióticos podem ser úteis na tentativa de restabelecer o pH ácido das fezes e normalizar a flora intestinal, principalmente em casos de diarreia.(23)

4. Medicamentos antifúngicos e antibióticos só devem ser utilizados se infecção confirmada clinica ou laboratorialmente.

5. Quando o processo inflamatório é importante, pode estar indicado o uso de corticóides tópicos de baixa potência, por um período curto de tempo, uma vez que a absorção do medicamento é bastante aumentada pela oclusão e hidratação proporcionadas pela fralda.

6. Os produtos com associações de medicamentos (corticoides, antifúngicos e antibióticos) NÃO DEVEM SER aplicados na área das fraldas. Os corticoides existentes nessas associações geralmente são de alta potência e, sob oclusão, podem ter sua absorção aumentada em até 10 vezes. Os antibióticos e antifúngicos podem causar dermatites de contato e a repetição da aplicação desse tipo de medicação a cada troca de fralda pode aumentar a incidência de efeitos colaterais e absorção dessas substâncias. [22]

7. Como a desidratação da área das fraldas é rápida, ou seja, 5 minutos após a retirada das mesmas o grau de hidratação da pele já atinge os valores normais, deve-se aguardar algum tempo antes da colocação da fralda seca a fim de diminuir a hiperhidratação acumulativa entre as trocas.[6]

Diagnóstico diferencial:

Intertrigo: maceração e exsudação da pele envolvendo geralmente as **áreas de dobras.**
Dermatite seborréica: escamas untuosas, amareladas, localizadas na prega inguinal, em outras **dobras** (retroauricular, axilar) e em couro cabeludo.

Candidíase: eritema intenso da região das nádegas, abdome inferior e parte interna das coxas, com lesões descamativas e **pápulas satélites** bastante características.

Dermatofitose: rara nesta região, ocorre sob a forma **de placas eritemato-descamativas, circinadas**, de limites mais descamativos, com vesículas e geralmente pruriginosas.

Psoríase: placas bem delimitadas, **descamação espessa e prateada**, sinal do orvalho sangrante. A história familiar positiva pode contribuir para o diagnóstico.

Doença de Letterer- Siwe: é o espectro mais grave da histiocitose, com lesões semelhantes à dermatite seborréica, porém com aspecto mais infiltrado, resistente aos tratamentos habituais e com a concomitância de **lesões purpúricas , principalmente nas palmas e plantas**. Hepatoesplenomegalia, adenomegalia e otites de repetição são outras manifestações da doença.

Acrodermatite enteropática: deficiência de zinco congênita ou adquirida, caracteriza-se pela presença de descamação e exulceração na **área das fraldas, periorificiais e extremidades.**

Sífilis congênita: manifesta-se entre **2 e 6 semanas de vida**, com máculas pápulas, **lesões bolhosas** e descamativas **na região anogenital, palmas e plantas** ■

Referências

1. Paller AS, Mancini AJ, editors. Hurwitz Clinical Pediatric Dermatology. 3rd ed: Elsevier Inc; 2006.
2. Gelmetti C, editor. Dermatologia Pediátrica: Debates y Conceptos Actuales. New York: DM Medical Publishing; 1994.
3. Ruiz-Maldonado R, Parish LC, Beare JM, editors. Textbook of Pediatric Dermatology W B Saunders Co; 1989.
4. Lane AT, Rehder PA, Helm K. Evaluations of diapers containing absorbent gelling material with conventional disposable diapers in newborn infants. Am J Dis Child. 1990 Mar;144(3):315-8.
5. Berg RW, Buckingham KW, Stewart RL. Etiologic factors in diaper dermatitis: the role of urine. Pediatr Dermatol. 1986 Feb;3(2):102-6.
6. Berg RW, Milligan MC, Sarbaugh FC. Association of skin wetness and pH with diaper dermatitis. Pediatr Dermatol. 1994 Mar;11(1):18-20.
7. Zimmerer RE, Lawson KD, Calvert CJ. The effects of wearing diapers on skin. Pediatr Dermatol. 1986 Feb;3(2):95-101.
8. Leyden JJ, Kligman AM. The role of microorganisms in diaper dermatitis. Arch Dermatol. 1978 Jan;114(1):56-9.
9. Stamatas GN, Tierney NK. Diaper dermatitis: etiology, manifestations, prevention, and management. Pediatr Dermatol. 2014 Jan-Feb;31(1):1-7.
10. Lavender T, Furber C, Campbell M, Victor S, Roberts I, Bedwell C, et al. Effect on skin hydration of using baby wipes to clean the napkin area of newborn babies: assessor-blinded randomised controlled equivalence trial. BMC Pediatr. 2012;12:59.
11. Adam R. Skin care of the diaper area. Pediatr Dermatol. 2008 Jul-Aug;25(4):427-33.
12. Tsai TF, Maibach HI. How irritant is water? An overview. Contact Dermatitis. 1999 Dec;41(6):311-4
13. Bornkessel A, Flach M, Arens-Corell M, Elsner P, Fluhr JW. Functional assessment of a washing emulsion for sensitive skin: mild impairment of stratum corneum hydration, pH, barrier function, lipid content, integrity and cohesion in a controlled washing test. Skin Res Technol. 2005 Feb;11(1):53-60.
14. Ehretsmann C, Schaefer P, Adam R. Cutaneous tolerance of baby wipes by infants with atopic dermatitis, and comparison of the mildness of baby wipe and water in infant skin. J Eur Acad Dermatol Venereol. 2001 Sep;15 Suppl 1:16-21.
15. Senses DA, Ozturk CE, Yar NE, Acar S, Bahcebasi T, Kocabay K, et al. Do baby wet wipes change periurethral aerobic flora? Jpn J Infect Dis. 2007 Jul;60(4):225-6.
16. Garcia Bartels N, Massoudy L, Scheufele R, Dietz E, Proquitte H, Wauer R, et al. Standardized diaper care regimen: a prospective, randomized pilot study on skin barrier function and epidermal IL-1alpha in newborns. Pediatr Dermatol. 2012 May-Jun;29(3):270-6.
17. Fields KS, Nelson T, Powell D. Contact dermatitis caused by baby wipes. J Am Acad Dermatol. 2006 May;54(5 Suppl):S230-2.
18. Guin JD, Kincannon J, Church FL. Baby-wipe dermatitis: preservative-induced hand eczema in parents and persons using moist towelettes. Am J Contact Dermat. 2001 Dec;12(4):189-92.
19. Rodriguez MPG, Hernandez AG, Muñoz MFM. Reacción urticarial generalizada tras la utilización de toallitas limpiadoras. Anales de Pediatria (Barc). 2008 2008;68(2):198-200.
20. Guimaraens D, Conde-Salazar L, Gonzalez MA. Allergic contact dermatitis on the hands from chloromethylisothiazolinone in moist toilet paper. Contact Dermatitis. 1996 Oct;35(4):254.
21. Gardner KH, Davis MD, Richardson DM, Pittelkow MR. The hazards of moist toilet paper: allergy to the preservative methylchloroisothiazolinone/methylisothiazolinone. Arch Dermatol. 2010 Aug;146(8):886-90.
22. Railan D, Wilson JK, Feldman SR, Fleischer AB. Pediatricians who prescribe clotrimazole-betamethasone diproprionate (Lotrisone) often utilize it in inappropriate settings regardless of their knowledge of the drug's potency. Dermatol Online J. 2002 Oct;8(2):3.Marteau P, Pochart P, Flourie B, Pellier P, Santos L, Desjeux JF, et al. Effect of chronic ingestion of a fermented dairy product containing Lactobacillus acidophilus and Bifidobacterium bifidum on metabolic activities of the colonic flora in humans. Am J Clin Nutr. 1990 Oct;52(4):685-8.

Circuncisão

Jandrei Markus

A circuncisão é uma operação cirúrgica em que o prepúcio que recobre a glande do pênis é removido. O procedimento é considerado simples e as taxas de complicações são pequenas, conforme a técnica cirúrgica utilizada, a habilidade do cirurgião e cuidados após o procedimento. Tradicionalmente judeus realizam a circuncisão nos seus recém-nascidos como parte de sua religião. E, nos últimos anos, estudos demonstraram que a circuncisão pode ser benéfica como medida de saúde pública para a redução da transmissão do HIV e de outras doenças sexualmente transmissíveis (DST).

Desta maneira, alguns países em desenvolvimento, principalmente em países africanos, criaram metas de realizar a circuncisão em todos seus recém-nascidos como medida de prevenção de DST na idade adulta. Porém, um dos maiores questionamentos com relação à aplicação desse procedimento para a prevenção de DST é se ele poderia ser postergado para o final da infância e início da adolescência, onde seria uma decisão da pessoa e não de seus pais. Além disso, questiona-se que o uso de preservativo é mais eficaz na prevenção e também mais barato, pois estima-se que o custo de cada circuncisão equivaleria a aproximadamente 3.500 preservativos [1-4].

Outro argumento a favor da circuncisão é de que ela poderia ser benéfica na redução da frequência das infecções do trato urinário nos recém-nascidos e lactentes, da fimose e das balanopostites. Ao mesmo tempo, existem publicações que mostram não haver diferença entre os grupos, sendo matéria ainda controversa [2,3,5].

Atualmente a preocupação com a circuncisão se relaciona na relação entre os benefícios e os riscos do procedimento, não sendo mais aceitável realizar o procedimento sem o uso de medicações para aliviar e mesmo retirar a dor.

Alguns autores recomendam o uso de anestesia geral pela intensidade da dor e para a redução do risco do neonato se movimentar durante o procedimento. Outros autores acreditam que a anestesia local e/ou o uso de glicose oral sejam suficientes para o alivio da dor, além do uso de analgésicos no pós-operatório, como o paracetamol. É desaconselhável o uso de anestésicos tópicos pela possibilidade de alteração da anatomia, dificultando ou mesmo impossibilitando a realização da circuncisão.

O procedimento deve ser realizado em hospitais ou em ambientes adequadamente higienizados com materiais esterilizados e descartáveis, seguindo normas de controle de infecção hospitalar como adequada lavagem das mãos antes do procedimento e uso de luvas. A escolha da técnica deve ser feita pelo cirurgião, sendo a mais indicada aquela em que ele está mais treinado[6].

Várias complicações são relacionadas à circuncisão, variando de 5 a 20% dependendo da pessoa que realiza e o local do procedimento, sendo a maioria devido à permanência de parte do prepúcio ou retirada excessiva deste. As complicações imediatas mais importantes são a infecção e o sangramento.

Demonstrou-se que o uso de soluções lubrificantes, como a vaselina, podem reduzir a ocorrência tanto de infecção como de sangramento, abreviando ainda o tempo de recuperação e até mesmo as complicações posterior. Como este é um procedimento simples e praticamente sem custo deve ser orientado aos pais sobre os seus benefícios[7-9].

O uso de antibióticos tópicos demonstrou ser benéfico na redução de tétano neonatal em algumas regiões mais pobres, porém acredita-se que este fator de proteção esteja mais relacionado ao fato de que antes da aplicação do antibiótico seja realizada uma limpeza local.

Além disso, durante o uso da medicação tópica os familiares evitam o uso de outras substâncias que podem ocasionar infecções e mesmo o tétano neonatal, como é de costume em algumas regiões do mundo a utilização de dejetos e urina sobre o coto ou outras feridas [10-12].

Outro cuidado é o acompanhamento posterior do processo de controle do esfíncter dos neonatos submetidos à circuncisão, pela possibilidade de complicações tardias como a estenose do meato uretral. As crianças submetidas ao procedimento podem ter dificuldade para urinar nesta fase, sendo importante orientar os pais para que observem qualquer dificuldade de micção e procurem auxílio médico para a correção precoce[6,13].

A circuncisão é um procedimento simples, porém ainda é incerta a sua real eficácia em prevenir doenças, além de poder apresentar complicações. Recomenda-se que após o procedimento mantenha-se a higiene local adequada além de realizar medicações para alivio da dor. O uso de lubrificantes deve ser incentivado reduzindo as complicações e facilitando a manipulação no pós-operatório ■

Referências

1. Bowa, K., et al., A controlled trial of three methods for neonatal circumcision in Lusaka, Zambia. J Acquir Immune Defic Syndr, 2013. 62(1): p. e1-6.
2. Van Howe, R.S., Is neonatal circumcision clinically beneficial? Argument against. Nat Clin Pract Urol, 2009. 6(2): p. 74-5.
3. Farley, S.J., Neonatal circumcision: the controversy rages on. Nat Clin Pract Urol, 2009. 6(2): p. 59.
4. Castro, J.G., et al., Acceptability of neonatal circumcision by Hispanics in southern Florida. Int J STD AIDS, 2010. 21(8): p. 591-4.
5. Herschel, M., et al., Neonatal circumcision. Randomized trial of a sucrose pacifier for pain control. Arch Pediatr Adolesc Med, 1998. 152(3): p. 279-84.
6. Ademuyiwa, A.O. and C.O. Bode, Complications of neonatal circumcision: avoiding common pitfalls in a common procedure. Afr J Paediatr Surg, 2009. 6(2): p. 134-6.
7. Okeke, L.I., A.A. Asinobi, and O.S. Ikuerowo, Epidemiology of complications of male circumcision in Ibadan, Nigeria. BMC Urol, 2006. 6: p. 21.
8. Al-Abdi, S.Y., Petroleum jelly for prevention of post-circumcision meatal stenosis. J Clin Neonatol, 2013. 2(3): p. 113-4.
9. Pieretti, R.V., A.M. Goldstein, and R. Pieretti-Vanmarcke, Late complications of newborn circumcision: a common and avoidable problem. Pediatr Surg Int, 2010. 26(5): p. 515-8.
10. Bennett, J., et al., Circumcision and neonatal tetanus: disclosure of risk and its reduction by topical antibiotics. Int J Epidemiol, 1999. 28(2): p. 263-6.
11. Bennett, J., et al., Protective effects of topical antimicrobials against neonatal tetanus. Int J Epidemiol, 1997. 26(4): p. 897-903.
12. De, A.N.S., Topical antibiotic use and circumcision-associated neonatal tetanus: protective factor or indicator of good wound care? Int J Epidemiol, 2000. 29(3): p. 600-1.
13. Mahmoudi, H., Evaluation of meatal stenosis following neonatal circumcision. Urol J, 2005. 2(2): p. 86-8.

Cuidados com o coto umbilical

Jandrei Rogério Markus

O cordão umbilical é uma estrutura única, constituída por uma fina camada que recobre um tecido conectivo onde encontram-se duas artérias e uma veia e é responsável pela alimentação do feto durante a gestação (figura 1). Logo após o nascimento ele é cortado da placenta e a partir deste momento não receberá mais oxigênio entrando num processo de mumificação (figura 2)[1].

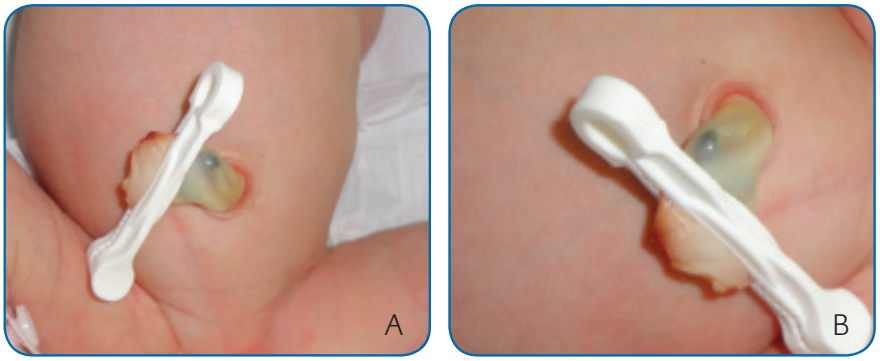

Figura 1 – Aspecto do cordão umbilical com 12 horas de vida (A e B)
Fonte: Hospital e Maternidade Dona Regina – Palmas – Tocantins

Figura 2 – Aspecto do coto umbilical mumificado aos 5 dias sendo higienizado com álcool 70% (A e B)
Fonte: Hospital e Maternidade Dona Regina – Palmas – Tocantins

A pele do recém-nascido e o cordão umbilical são colonizados pelas mesmas bactérias encontradas na pele adulta. A higiene precária ou um atendimento não adequado para o recém-nascido pode determinar a presença de outras bactérias patogênicas.

A mortalidade neonatal é alta em locais de baixa a média renda, o que perfaz 99% das mortes neste período em todo o mundo. Cerca de 30% das mortes neonatais são decorrentes de infecções, o cordão umbilical e os seus cuidados são reconhecidos como potencias causas de onfalite e sepse logo após o nascimento.

Em 2004, a Organização Mundial da Saúde organizou um guia de cuidados com o cordão umbilical que preconiza que o mesmo seja mantido seco e limpo, o que auxiliaria no processo de mumificação, além de desaconselhar a colocação de outros produtos sobre o mesmo.

Tanto a Organização Mundial da Saúde quanto a UNICEF recomendam que os recém-nascidos sejam visitados ou avaliados na primeira semana de vida para assegurar a sua saúde e realizar as orientações de higiene do cordão umbilical [2, 3]

Várias substâncias são utilizadas para o cuidado do coto umbilical. As mais frequentemente utilizadas são o álcool isopropilico, a sulfadizina de prata, a iodopovidona e o clorexidine. Na tabela 1, encontram-se as substâncias utilizadas e os seus efeitos colaterais já relatados[3].

Componente	Toxicidade
Álcool	Necrose hemorrágica cutânea, níveis séricos de álcool com toxicidade
Anilina	Metahemoglobinemia e morte
Ácido bórico	Vômitos, diarreia, eritrodermia, convulsões e morte
Calcipotriol	Hipercalcemia
Clorexidine	Absorção sistêmica sem efeitos tóxicos, queimaduras em pré-termos
Corticoides	Atrofia da pele, estrias, supressão adrenal
Neomicina	Surdez
Iodopovidona	Hipotireoidismo
Ácido salicílico	Acidose metabólica e salicilismo
Sulfadiazina de prata	Kernicterus, agranulocitose, argiria
Tacrolimus	Níveis séricos elevados

Fonte: adaptado de[3]

Um estudo realizado na Argentina separou os recém-nascidos em 2 grupos: no primeiro utilizou-se o álcool e banho somente após dois dias, como praticado historicamente neste país e no segundo grupo realizou-se banho diário e limpeza do cordão sem utilização de álcool. No grupo que realizou o banho diário observou-se uma maior colonização no cordão umbilical e no grupo que realizou o uso do álcool o tempo de queda do coto umbilical foi maior, porém não houve diferença com relação a infecções sistêmicas e onfalites[4].

Revisões sistemáticas também demonstraram que o benefício do uso de antissépticos está presente em regiões com hábitos precários de higiene, não oferecendo vantagens em relação às recomendações de se manter o coto limpo e seco. Uma revisão sistemática dos estudos controlados publicada em 2009 avaliou 21 estudos com 8.959 recém-nascidos. Nessa revisão foram incluídos estudos comparando o emprego de soluções anti-sépticas, antibióticos tópicos e somente assepsia. A qualidade de evidência foi baixa e os resultados mostraram uma redução da colonização nos recém-nascidos tratados com antibióticos quando comparados aos tratados com anti-sépticos e ao grupo sem tratamento. Observou-se também queda mais tardia quando da utilização de anti-sépticos tópicos. A mesma revisão encontrou que o emprego de soluções anti-sépticas não ofereceu vantagens sobre a manutenção do cordão limpo e seco, como orientado pela OMS. Nos locais onde os cuidados com o coto era um fator de risco para o desenvolvimento de infecções umbilicais, o uso de clorexidina a 4% poderia reduzir o risco de infecção[5].

Algumas publicações relatam uma redução na mortalidade e nas infecções do cordão umbilical quando se utiliza a clorexidina, comparado apenas com a limpeza do cordão. Estes trabalhos foram realizados em regiões onde a maioria dos partos era domiciliar e com atendentes muitas vezes não treinadas com as mínimas condições de higiene. Ainda assim, deve-se levar em conta o potencial da clorexidina em provocar queimaduras em pré-termos, mesmo em soluções aquosas, com vários casos já relatos. Além disso, o uso de clorexidina parece postergar a queda do cordão sem aumentar o risco de infecção por este motivo, mas podendo ser um fator de descontentamento para os pais mais esclarecidos[6-10].

Desta forma, observa-se que o uso de antissépticos e mesmo antibióticos tópicos até o momento não conseguiram demonstrar um benefício em todas as populações, sendo questionável o seu uso rotineiro. É provável que o emprego de medidas de assepsia nos cuidados com o cordão, como a lavagem de mãos, a colocação de uma gaze limpa para cobri-lo e a troca frequente de fraldas depois da micção ou evacuação sejam práticas superiores ao emprego de soluções anti-sépticas [5].

Atualmente alguns hospitais adotam o uso da clorexidina para a realização de acesso intravascular na população pediátrica e adulta, mas a segurança e a eficácia desse procedimento

em menores de 2 meses ainda não estão bem estabelecidas, principalmente quando se trata de bebês pré-termo. Assim, a recomendação é de remover o excesso de clorexidina com solução salina estéril reduzindo o risco de queimaduras[9-11].

As maternidades brasileiras, em geral, utilizam soluções de álcool etílico 70% ou clorexidina alcoólica 0,5% para a higiene do coto, mantendo-o exposto até que a substância evapore, evitando assim a possibilidade dele permanecer úmido. Em recém-nascidos pré-termos recomenda-se a utilização de soro fisiológico, evitando assim eventos adversos[12].

Desta forma, preconiza-se como norma essencial a limpeza do coto com água e sabão, mantendo este sempre seco. O uso de álcool etílico a 70% ou clorexidina em concentrações de 0,5% a 4% são aparentemente eficazes em reduzir ainda mais o risco de infecção devendo ser incentivado o uso adequado em todas as maternidades e cuidados pós natais em casa. As medidas de higiene das mãos de quem vai manipular o coto ou trocar as fraldas, a colocação de uma gaze limpa para cobrir o coto e a troca frequente de fraldas depois da micção ou evacuação são medidas essenciais e benéficas na redução das infecções do coto umbilical ■

Referências

1. Whitmore, J.M., *Newborn Umbilical Cord Care: An Evidence Based Quality Improvement Project*. Doctor of Nursing Practice 2010. *Paper 13*.
2. Osrin, D. and Z.E. Hill, *Chlorhexidine cord cleansing to reduce neonatal mortality.* Lancet, 2012. *379*(9820): p. 984-6.
3. Ness, M.J., D.M. Davis, and W.A. Carey, *Neonatal skin care: a concise review.* Int J Dermatol, 2013. *52*(1): p. 14-22.
4. Covas Mdel, C., et al., *[Alcohol versus bath and natural drying for term newborns' umbilical cord care: a prospective randomized clinical trial].* Arch Argent Pediatr, 2011. *109*(4): p. 305-13.
5. Luna, M.S., et al., *[Recommendations for the care of the healthy normal newborn at delivery and during the first postnatal hours].* An Pediatr (Barc), 2009. *71*(4): p. 349-61.
6. Mullany, L.C., et al., *Topical applications of chlorhexidine to the umbilical cord for prevention of omphalitis and neonatal mortality in southern Nepal: a community-based, cluster-randomised trial.* Lancet, 2006. *367*(9514): p. 910-8.
7. Mullany, L.C., et al., *Impact of 4.0% chlorhexidine cord cleansing on the bacteriologic profile of the newborn umbilical stump in rural Sylhet District, Bangladesh: a community-based, cluster-randomized trial.* Pediatr Infect Dis J, 2012. *31*(5): p. 444-50.
8. Mullany, L.C., et al., *Chlorhexidine cleansing of the umbilical cord and separation time: a cluster-randomized trial.* Pediatrics, 2013. *131*(4): p. 708-15.
9. Lashkari, H.P., P. Chow, and S. Godambe, *Aqueous 2% chlorhexidine-induced chemical burns in an extremely premature infant.* Arch Dis Child Fetal Neonatal Ed, 2012. *97*(1): p. F64.
10. Imdad, A., et al., *Umbilical cord antiseptics for preventing sepsis and death among newborns.* Cochrane Database Syst Rev, 2013. *5*: p. CD008635.
11. O'Grady, N.P., et al., *Guidelines for the prevention of intravascular catheter-related infections.* Am J Infect Control, 2011. *39*(4 Suppl 1): p. S1-34.
12. Saúde, M.d., *Atenção à Saúde do Recém-nascido - Guia para os profissionais de Saúde - Cuidados Gerais.* 2012.

Extravasamento intravenoso no recém-nascido

Jandrei Rogério Markus

Denomina-se extravasamento vascular (EV) a administração inadvertida e não intencional de medicações intravenosas a partir da veia para o tecido ou por vazamento ou por exposição direta. Esta situação ocorre principalmente quando a canula da punção venosa foi colocada com técnica inadequada ou quando a veia se rompeu durante a infusão [1].

A incidência relatada de EV nos pacientes internados é entre 0.1% a 6.5%, mas acredita-se que esse valor seja maior por falta de registro deste dado em prontuários e mesmo em relatos de enfermagem.

Em neonatos estima-se que 70% dos internados em Unidade de Terapia Intensiva Neonatal (UTIN) apresentem em algum momento um extravasamento.

Entretanto, as lesões de tecido e necrose são bem menos frequentes e aproximadamente 4% dos recém-nascidos que permanecem em uma UTIN apresentam alguma lesão com alteração estética ou funcional na alta, como na figura 1 [1, 2].

Figura 1 – Crosta hemática sobre área de necrose em dorso da mão direita após extravasamento
Fonte: o autor (2014)

O extravasamento inicialmente provoca um aumento de volume local, pela infusão do líquido para o tecido, seguido por eritema e, algumas vezes, bolhas e dor. A lesão pode involuir espontaneamente ou pode evoluir para progressiva destruição do tecido afetado pelo líquido. A quantidade de líquido e o tipo de substâncias presentes é que determinam a gravidade do evento. Desta forma, a vigilância durante a infusão é de extrema importância, pois o tratamento do extravasamento constitui em uma emergência[1].

Vários fatores contribuem para a ocorrência do EV, sendo que nos recém-nascidos um dos principais é a dificuldade em se obter um acesso vascular confiável para a infusão de medicações, pois apresentam vasos pequenos e frágeis. Também são comuns várias tentativas de punção venosa, já que nestes pacientes os acessos vasculares podem se perder com mais facilidade.

Além disso, a infusão em recém-nascidos tem maiores riscos de complicações já que apresentam menor integridade vascular e circulação periférica e um tecido subcutâneo mais flexível, o que dificulta a percepção do extravasamento levando desta forma a lesões mais graves[1].

As estratégias para diminuir as lesões do EV incluem protocolos de administração de medicações bem definidos para a enfermagem e a checagem constante do local do acesso, sendo recomendado um intervalo de hora em hora na administração algumas medicações, para observação de sinais precoces de extravasamento[3].

Na população adulta, o extravasamento é tratado com o uso de antídotos conforme a medicação que estava sendo administrada, mas na população pediátrica e, principalmente, na neonatal costuma-se realizar apenas limpeza local, debridamento e correção cirúrgica quando necessária pois desconhece-se a segurança e a eficácia destas técnicas na população de recém-nascidos[1].

O uso da hialuronidase, uma enzima que aumenta a permeabilidade dos tecidos levando à hidrólise do ácido hialurônico e facilitando a absorção sistêmica das substancias administradas, vem sendo realizado em adultos com melhora das lesões porém com poucos estudos na pediatria e na neonatologia[1, 4].

Desta forma, nos recém-nascidos a melhor estratégia é a prevenção e o diagnóstico precoce do extravasamento evitando ao máximo os danos ao tecido. Quando ocorrer o EV deve-se realizar o debridamento e a correção cirúrgica quando necessária[1] ■

Referências

1. Paquette, V., *et al.*, *Describing Intravenous Extravasation in Children (DIVE Study).* Can J Hosp Pharm, 2011. *64*(5): p. 340-5.
2. Wilkins, C.E. and A.J. Emmerson, *Extravasation injuries on regional neonatal units.* Arch Dis Child Fetal Neonatal Ed, 2004. *89*(3): p. F274-5.
3. Saúde, M.d., *Atenção à Saúde do Recém-nascido - Guia para os profissionais de Saúde - Cuidados Gerais. 2012.*
4. Gopalakrishnan, P.N., N. Goel, and S. Banerjee, *Saline irrigation for the management of skin extravasation injury in neonates.* Cochrane Database Syst Rev, 2012. *2*: p. CD008404.

Emolientes

Kerstin Taniguchi Abagge

Uma pele hidratada é caracterizada pela maciez, elasticidade e suavidade, sendo que estas características estão diretamente relacionadas ao teor de umidade do extrato córneo.

A camada córnea é composta por células envolvidas por lipídios intercelulares constituídos por ceramidas, colesterol e ácidos graxos livres que exercem importante função na manutenção da barreira epidérmica e na integridade da pele. Torna-se necessário, portanto, o máximo cuidado para que não haja a destruição dessa barreira, que ocorre principalmente pelo uso inadequado de produtos químicos como sabonetes e substâncias com ação detergente.[5]

Os hidratantes são substâncias ricas em lipídios que, além de melhorar o aspecto da pele, influenciam na homeostase prevenindo a perda transepidérmica de água. Evidências sugerem que alterações na hidratação e adesão dos corneócitos podem afetar a integridade da camada córnea.[6] A capacidade de retenção de água na camada córnea está relacionada aos seus constituintes:

Fator de Hidratação Natural (Natural Mosturizing Factor - NMF): conjunto de substâncias higroscópicas e hidrossolúveis que compõe a camada córnea. São responsáveis pela captação de água.

Lipídios: oriundos da secreção sebácea, são os responsáveis pela hidratação e lubrificação da camada córnea. Compõem o filme hidrolipídico.

Nos últimos anos houve grande progresso para o entendimento da estrutura e função da camada córnea da epiderme. O estrato córneo tem função importante como barreira cutânea, agindo na prevenção da perda de água e para evitar a penetração de químicos, microrganismos e outros irritantes. O modelo "brick and mortar" ou "tijolo e cimento" representa a função de barreira do estrato córneo: onde o tijolo é representado pelos corneócitos e o cimento pelos lipídeos extracelulares (colesterol, ácidos graxos e ceramidas).

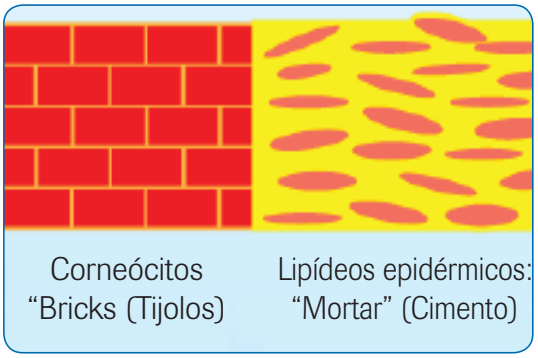

Figura 1 – Modelo da estrutura da epiderme: tijolos e cimento.

A hidratação da pele está diretamente relacionada com a retenção de água no estrato córneo, que depende do NMF e da estrutura lipídica extracelular. O NMF é uma mistura de proteínas que tem capacidade de reter água. Os grânulos de querato-hialina presentes nas células da camada granulosa formam a profilagrina, que origina a filagrina e, no seu processo de degradação, ocorre a formação do NFM. O NFM possui vários componentes, sendo um deles a uréia, que representa 7% do seu conteúdo.

No processo de diferenciação celular, os corpos lamelares que se encontram dentro das células da camada granulosa saem para o meio extracelular e vão originar a camada lipídica intercelular (o cimento), composta por ceramidas, colesterol e ácidos graxos. No meio extracelular também encontramos os PAMs (Peptídeos Antimicrobianos), como a βdefensina e catelicidina, com atividade antimicrobiana direta e ação na imunidade inata (bactérias, vírus e leveduras).

Hidratantes

Os hidratantes são misturas de duas fases não miscíveis entre si (fase oleosa e fase aquosa), os quais com a ajuda de um emulsionante formam um sistema homogêneo.

Estes produtos são constituídos no geral por vários componentes, e classificados como loções e cremes dependendo principalmente da sua consistência e finalidade a que se destinam (por exemplo, área do corpo onde serão aplicados).

Os hidratantes são formados de vários componentes, como agentes doadores de consistência, umectantes, óleos, emulsionantes, princípios ativos, água, conservantes, perfume e corantes.

Os umectantes (como a glicerina) e os óleos são componentes essenciais num hidratante, visto que ambos têm a capacidade de reter água na pele, bem como repor lipídios (no caso dos óleos) que podem ser removidos da pele através de processos de lavagens frequentes com detergentes.

Os hidratantes têm como funções[7,8]:

- Impedir a perda de água;
- Manter a temperatura;
- Aumentar a absorção percutânea;
- Reduzir a descamação;
- Promover a integridade da pele.

A escolha do hidratante adequado é de fundamental importância para evitar efeitos, sobretudo os irritativos na pele da criança. Podem ser utilizados em peles normais porém, o uso diário deve ser indicado para peles ressecadas, nas dermatoses descamativas e nos atópicos melhorando a xerose (pele seca), inflamação e acelerando a cura das lesões. Este deve ser aplicado sobre a superfície cutânea imediatamente após o banho, potencializando assim seu efeito. [8, 9, 10, 11]

Tipos de hidratantes:

OCLUSIVOS: são os hidratantes mais antigos, que formam uma camada impermeável na superfície cutânea que retarda a perda de água. Ex: vaselina, parafina, ceras vegetais, álcool cetílico (lanette), álcool estearílico, etc.

UMECTANTES: Os agentes umectantes são higroscópicos, ou seja, atraem água das camadas mais profundas da pele para o estrato córneo. Ex.: ureia, glicerina, acido hialurônico, propilenoglicol, lactato de amônio, PCA-Na. Sozinhos aumentariam a TEWL e, devido a isto, são sempre associados a agentes emolientes e/ou oclusivos. São adicionados aos hidratantes para aumentar a capacidade retentora de água no estrato córneo.

EMOLIENTES: Os agentes emolientes são semi-oclusivos e promovem a melhor espalhabilidade do produto final, promovem a suavidade da pele.

RELIPIDIZANTES: reúnem elementos fisiológicos para restabelecer a barreira cutânea: NMF e lipídeos compatíveis fisiologicamente. A indicação é para o uso das três classes de lipídeos em associação e em concentrações adequadas. Esses lipídeos são rapidamente absorvidos pelas células nucleadas e incorporados aos corpos lamelares, levando a uma normalização da camada lipídica extracelular. Atualmente encontramos produtos hidratantes que associam umectantes, emolientes e os lipídios extracelulares.

O hidratante ideal deve conservar a água na camada córnea (conter ingredientes higroscópicos e oclusivos), promover a restauração da barreira cutânea (conter ativos reparadores) e possuir efeito emoliente para preencher os espaços intercelulares entre os corneócitos.

Ele deve ser aplicado preferencialmente após o banho, a fim de uma melhor absorção e para impedir a perda transepidérmica de água.

A massagem realizada com hidratantes ou óleos sobre a pele da criança tem se mostrado benéfica para o desenvolvimento e bem-estar infantil. A interação entre pais e filhos através da massagem é praticada em muitos países sendo uma demonstração de conforto e carinho à pele da criança. [12,13] Tornar "prazeroso" o ato de hidratar é importante principalmente nos casos em que o hidratante faz parte do tratamento, como no caso da dermatite atópica.

Conclusão

Os cuidados com a pele são essências para a manutenção do bem estar físico e da auto-estima da criança.

Os hidratantes são substâncias ricas em lipídios que amaciam e restauram a elasticidade e a homeostase da pele. Além de benéficos nas peles ressecadas e com processos inflamatórios, os hidratantes tornam-se essencialmente importantes devido à exposição diária da pele a mudanças climáticas e agentes externos, excesso de banhos e uso de sabonetes alcalinos.

Pesquisas recentes mostram que na dermatite atópica os hidratantes modificam a natureza física e química da pele seca, restaurando a barreira cutânea, sendo que a sua aplicação melhora a resposta aos corticóides tópicos, reduzindo a necessidade de uso destas medicações.

A escolha do hidratante deve ser criteriosa visando principalmente seu poder de restauração da pele com o mínimo risco de irritação cutânea. Hidratantes específicos para crianças e aqueles que possuem a capacidade de restauração da barreira cutânea são os mais recomendados ■

Referência

1. Sarkar R, Basu S, Agrawal RK, Gupta P. Skin Care for the Newborn. Indian Pediatrics. 2010; 47:593-99.
2. Fernandes JD, Oliveira ZNP, Machado MCR. Children and newborn skin care and prevention. An Bras Dermatol. 2011; 86(1): 102-10.
3. Walker L, Gomez L. Skin Care in the Well Term Newborn: Two Systematic Reviews. Birth. 2005; 32(3): 224-28.
4. Blume-Peytavi U, Hauser M, Stamatas GN, et al. Skin Care Practices for Newborns and Infants: Review of the Clinical Evidence for Best Practices. Pediatric Dermatol. 2012; 29 (1): 1-14.
5. Trotter S. Neonatal skincare: why change is vital. RCM Midwives. 2006; 9:134-8.
6. Maronn ML, Bree AF, Siegfried EC,et al. Principles of treatment in pediatric dermatology. In:Schachner LA, Hansen RC. Pediatric Dermatology. Fourth ed. Missouri: Mosby, 2011.p 115-210.
7. Weston WL, Lane AT, Morelli JG. Dermatopharmacology and Topical Formulary. In:Color Textbook of Pediatric Dermatology. Second ed. Missouri: Mosby, 1996.p 354-64.
8. Correa MC, Nebus J. Management of Patients with Atopic Dermatitis: The Role of Emollient Therapy. Dermatology Research and Practice. 2012; 1-15.
9. Rendell ME, Baig-Lewis SF, Berry TM, et al. Do early skin care practices alter the risk of atopic dermatitis? A case-control study. Pediatric Dermatol. 2011; 28 (5): 593-95.
10. Simpson EL, Berry TM, Brown PA, et al. A Pilot Study of Emollient Therapy for the Primary Prevention of Atopic Dermatitis. J Am Acad Dermatol. 2010; (4): 587-93.
11. Pinheiro LA, Pinheiro AE. A pele da criança. A cosmética infantil será mito? Acta Pediátrica Portuguesa. 2007; 38 (5): 200-8.
12. Dhar S. Newborn skin care revisited. Indian Journal of Dermatology. 2007; (52): 1-4.
13. Bree AF, Siegfried. Neonatal Skin Care and Toxicology. In: Eichenfield LF, frieden IJ, Esterly NB. Neonatal Dermatology. Second ed. Missouri: Mosby, 2008. P59-72.