



Glaucoma infantil

Diagnóstico precoce é
a **melhor opção!**



Realização:

Departamento de Glaucoma Pediátrico da SBG
Gestão 2021-2022



Colaboração:



Apoio:

achē
mais vida para você

Coordenação:

Hévia Rolim, Ana Flávia Belfort e Regina Cele Silveira Seixas

Olá! Nós somos da turma da SBGzinha!

Eu sou o **Glauco!**



Eu sou o **Pio!**



Eu sou a **Iris!**

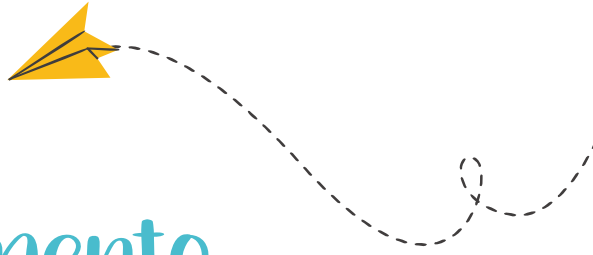


Vamos juntos conhecer o nosso olho?

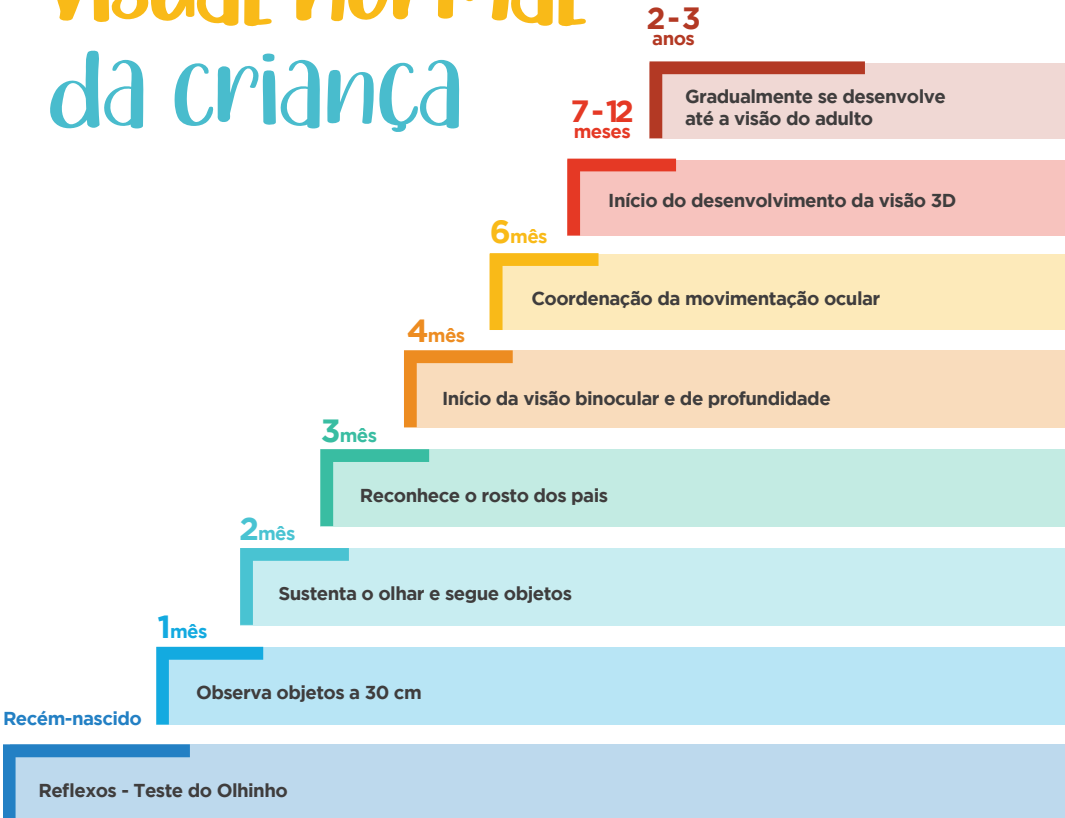A formação dos olhinhos ocorre durante a vida intrauterina e, ao final do primeiro mês de gestação, temos as estruturas iniciais responsáveis pela visão.

O desenvolvimento continua até o nascimento e, mesmo durante a infância, os olhos passam por mudanças. Apenas entre 7 e 11 anos de idade, considera-se que a maturação visual está completa.

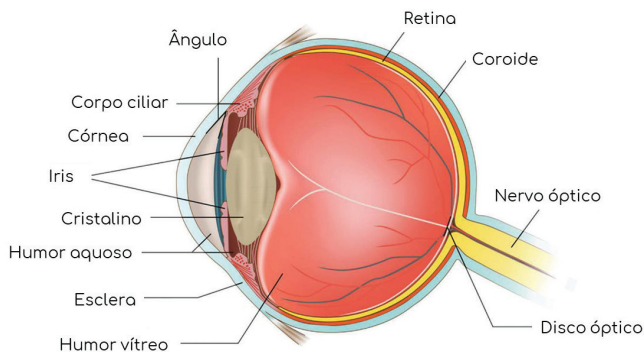
Vamos ver com detalhes como isso ocorre?



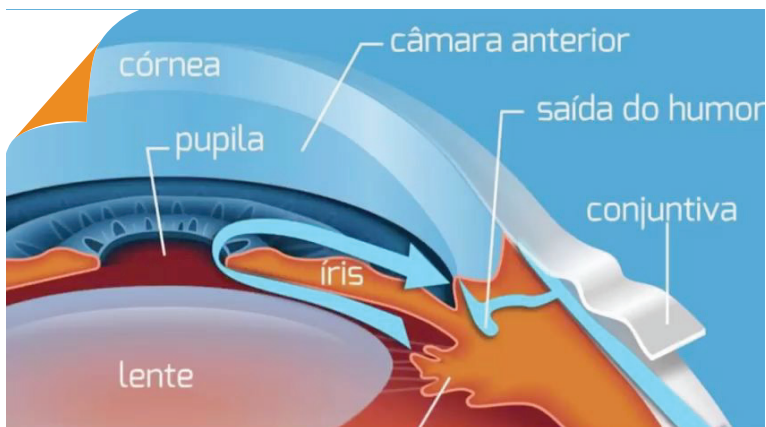
Desenvolvimento visual normal da criança



E Quais as funções de cada parte do olho?



Esclera	É a parte branca do olho, responsável por protegê-lo.
Retina	Recebe a luz e produz um impulso nervoso ao nosso cérebro.
Córnea	É a parte transparente da frente do olho, funciona como um vidro de relógio.
Íris	É a parte colorida do olho.
Pupila	É a parte que controla a quantidade de luz que entra no olho.
Cristalino	Lente natural do olho.
Humor Aquoso	É um líquido nutritivo que preenche a câmara anterior.
Câmara anterior	É o espaço entre a córnea e íris.
Corpo Vítreo	Gel que mantém o formato do olho.
Nervo Óptico	É responsável por transmitir as informações captadas pelo olho ao cérebro para serem interpretadas.



E qual a relação com o glaucoma infantil?

Dentro do nosso olho, existe uma estrutura que está constantemente produzindo um líquido, o humor aquoso, que preenche a parte da frente do olho - câmara anterior.

Para que a quantidade de líquido se mantenha constante e, conseqüentemente, a pressão se mantenha estável, existe uma estrutura que funciona como um “ralo”, o seio cameral. Nessa região, o líquido é drenado através de canais até cair na circulação sanguínea. O desenvolvimento inadequado desses elementos está diretamente relacionado ao glaucoma infantil.



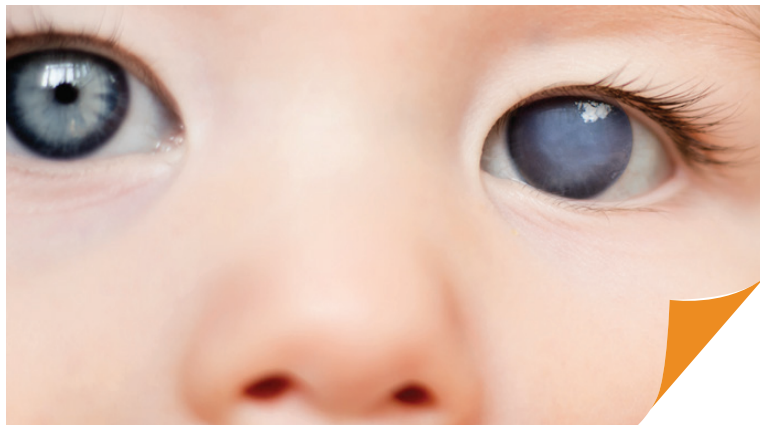

E o que é o glaucoma infantil?

É uma alteração no sistema de drenagem do fluido ocular e cursa com o aumento da pressão intraocular.

O aumento da pressão pode ocorrer de forma primária devido a uma malformação nesse sistema ou secundária a outras doenças oculares e sistêmicas.

Trata-se de uma doença grave, que potencialmente pode levar à cegueira. É de difícil controle e o tratamento deve ser iniciado o mais precocemente possível.





Quem pode ter glaucoma infantil?

No mundo, **1 a cada 10.000 bebês** nascem afetados, e, em casos de populações nas quais ocorrem casamentos entre parentes, essa taxa pode aumentar. É mais frequente em meninos.

A maioria dos casos é esporádica, mas **10% a 40%** são de origem hereditária.

O Glaucoma Congênito Primário (GCP) é o tipo mais comum e geralmente acomete os dois olhinhos da criança, de forma assimétrica.



Como o glaucoma infantil é classificado?

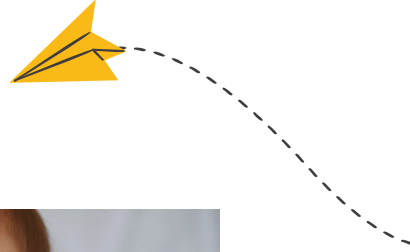


Existem muitos termos para descrever os vários tipos de glaucoma nas crianças, sendo este um dos pontos que serão abordados pelo seu oftalmologista para esclarecimento e escolha do tratamento mais apropriado. De acordo com a Associação Mundial de Glaucoma, o glaucoma infantil pode ser dividido em primário e secundário.

Glaucoma primário infantil

O glaucoma é dito primário quando não é possível encaixá-lo em nenhuma outra causa e vai ser subdividido em duas classificações:

- Glaucoma congênito primário: as crianças afetadas costumam apresentar aumento do tamanho do globo ocular e córneas opacas.
- Glaucoma juvenil de ângulo aberto: esse tipo de glaucoma se desenvolve em crianças com mais de 3 anos de idade e se associa a olhos de tamanho normal e sem opacidade da córnea.

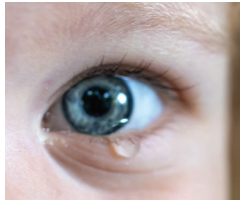

Glaucoma secundário infantil

Já a classificação do glaucoma secundário é feita quando ele resulta de alguma doença adquirida; alteração ocular ou sistêmica ao nascimento; ou lesão ocular. É subdividido em quatro categorias:

- Glaucoma associado a doenças adquiridas
- Glaucoma associado a alterações sistêmicas presentes no nascimento
- Glaucoma associado a alterações oculares presentes no nascimento
- Glaucoma após cirurgia de catarata

Quais são os sinais e sintomas do glaucoma infantil?



- **Fotofobia:** o bebê se retira da luz ou “enterra” a cabeça contra os pais ou contra a cama para evitar exposição à luz, que pode ser erroneamente confundido com timidez.
- **Lacrimejamento:** é frequente, mas devemos lembrar que não é exclusivo do glaucoma.
- **Blefaroespasmos:** é um piscar involuntário com fechamento ocular vigoroso.
- **Modificação do brilho dos olhos:** a córnea pode perder a integridade de suas camadas pelo aumento do olho, permitindo a entrada de líquido, o que a deixa com uma coloração azulada.
- **Aumento do tamanho do olho:** ocorre devido ao aumento da pressão intraocular. Alguns pais de crianças com glaucoma comentam já ter ouvido “que lindos olhos grandes o seu filho tem”.

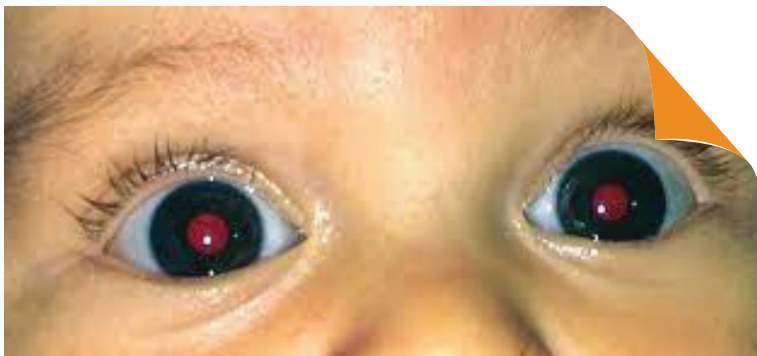Como é feito o diagnóstico?

É realizado por médico oftalmologista, por meio de uma avaliação detalhada dos olhinhos da criança.



Quando a criança nasce com a doença, o “teste do olhinho”, ou teste do reflexo vermelho, já pode se apresentar alterado, dando o primeiro sinal de alerta para a detecção do glaucoma congênito.

Por isso, esse exame deve ser realizado no berçário sempre antes da alta do bebê, ou pelo menos, nos primeiros **30 dias de vida**.



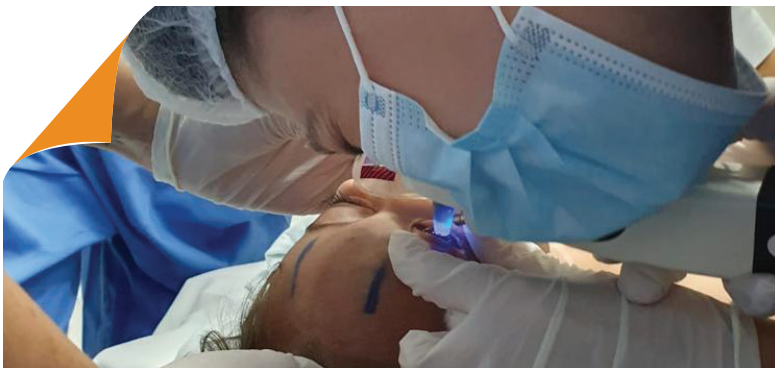

Na consulta com o oftalmologista, os dados para o diagnóstico e acompanhamento do glaucoma infantil, como a medida da pressão intraocular, da córnea, do tamanho do olho e do nervo óptico são avaliados a partir de exames específicos. Muitas vezes é necessária a realização desses exames sob anestesia.

Em **80% dos casos**, a doença é identificada no primeiro ano de vida da criança.

Além disso, sabe-se que o aumento da prevalência de deficiência visual está relacionado com o atraso do diagnóstico e também da demora em realizar o tratamento adequado.

Portanto, de forma a contribuir com o diagnóstico precoce, é importante que os pais ou responsáveis estejam cientes dos possíveis sinais e sintomas do glaucoma infantil e que levem a criança ao médico assim que notarem qualquer alteração suspeita o mais rápido possível.



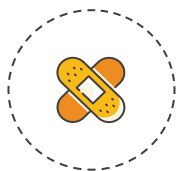Mas e o tratamento para o glaucoma infantil?



Ele se baseia na normalização da pressão intraocular e busca evitar a piora do quadro e a perda da visão.

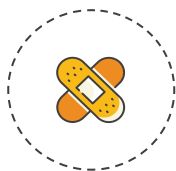A primeira escolha no glaucoma congênito primário é a cirurgia angular. O uso de colírios hipotensores também pode complementar o tratamento.

Nos outros tipos de glaucoma infantil, o quadro clínico e o estágio da doença irão influenciar na escolha da modalidade de tratamento.

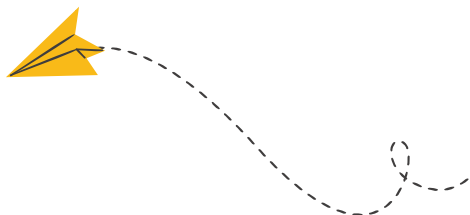


Tratamento cirúrgico

Tipos de cirurgias:
angulares, fistulizantes
e com laser



Tratamento clínico





O pós-operatório

O acompanhamento do paciente após a cirurgia é de fundamental importância para o controle da doença e prevenção da deficiência visual.

Após uma cirurgia, novos exames da pressão intraocular, da córnea, do tamanho do olho e do nervo óptico são necessários, sendo que a periodicidade será determinada de acordo com a evolução do quadro e da gravidade da doença. Podem ser necessários vários exames sob anestesia nesse acompanhamento.



Cerca de metade dos pacientes possivelmente irão necessitar de mais de um procedimento cirúrgico.



Considerações finais

A partir das informações apresentadas, podemos entender a gravidade do glaucoma infantil e a importância do diagnóstico precoce para um tratamento eficaz.

Trata-se de uma doença grave e desafiadora, sendo a principal causa de baixa visão em crianças no Brasil.

Sabe-se da importância do papel da família e do cuidador no auxílio ao desenvolvimento infantil.



Para crianças deficientes visuais, esse papel torna-se essencial para o pleno desenvolvimento com autonomia e independência e isso deve ser estimulado por meio de grupos de apoio psicossocial e empoderamento.

Recomendações dos exames para a criança saudável

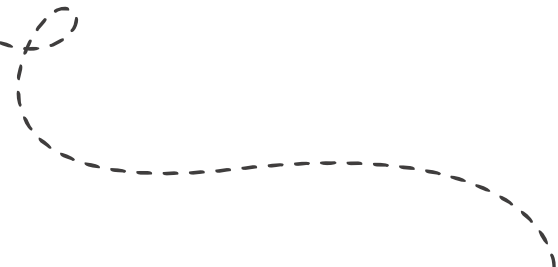

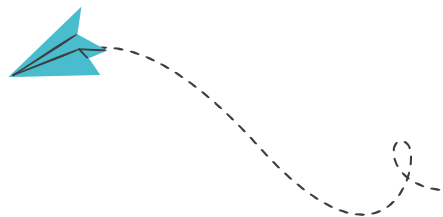
O que é uma criança saudável?

É aquela que não tem histórico de glaucoma, sem histórico familiar de alta miopia, sem histórico familiar de alta hipermetropia, bebês que nasceram com o peso adequado e que tiveram um pré-natal completo.

Quais exames devem ser feitos nestas crianças, segundo a Sociedade Brasileira de Oftalmopediatria?

O teste do olhinho (teste do reflexo vermelho) deve ser realizado em todo recém-nascido até 72 horas (3 dias) de vida. Além disso, pode ser realizado um exame oftalmológico completo em todos os bebês de 6 a 12 meses. Por fim, um exame oftalmológico completo deve ser feito em crianças de 3 a 5 anos (de preferência aos 3 anos).





O glaucoma infantil é a principal causa de deficiência visual irreversível em crianças no Brasil. O diagnóstico e tratamento precoces podem trazer os melhores resultados a longo prazo.

Esta cartilha é um material de apoio e não substitui a consulta médica especializada!

Bibliografia

BRITO, Patrícia Ribeiro; VEITZMAN, Sílvia. Causas de cegueira e baixa visão em crianças. Arquivos Brasileiros de Oftalmologia, [s. l.], v. 63, n. 1, p. 49-54, 2000.

CRONEMBERGER, Sebastião et al. Effect of intraocular pressure control on central corneal thickness, horizontal corneal diameter, and axial length in primary congenital glaucoma. Journal of American Association for Pediatric Ophthalmology and Strabismus, [s. l.], v. 18, n. 5, p. 433-436, 2014.

GRACITELLI, Carolina P. B.; ROLIM-DE-MOURA, Christiane. Fluxo de cuidado ao diagnóstico e monitoramento do glaucoma infantil no Brasil: como os avanços na integração da atenção primária e terciária podem melhorar as barreiras existentes. Arquivos Brasileiros de Oftalmologia, [s. l.], v. 84, n. 4, 2021.

HADDAD, Maria Aparecida Onuki et al. Pediatric and adolescent population with visual impairment: study of 385 cases. Clinics, [s. l.], v. 61, n. 3, p. 239-246, 2006.

KARACONJI, Tanya; ZAGORA, Sophia; GRIGG, John R. Approach to childhood glaucoma: A review. Clinical & Experimental Ophthalmology, [s. l.], v. 50, n. 2, p. 232-246, 2022. KARACONJI, Tanya; ZAGORA, Sophia; GRIGG, John R. Approach to childhood glaucoma: A review. Clinical & Experimental Ophthalmology, [s. l.], v. 50, n. 2, p. 232-246, 2022.

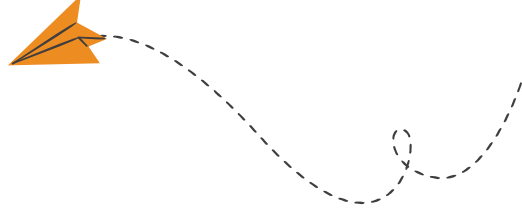
LOLLI, Dennis; WALTON, David S.; WEAVER, Teresa. Childhood Glaucoma. Glaucoma Research Foundation. Disponível em: https://www.glaucoma.org/wp-content/uploads/2022/04/grf_childhood_glaucoma.pdf Acesso em 24 nov. 2022.

ROLIM, Hévila et al. The Role of Genetic Ancestry in Brazilian Patients With Primary Congenital Glaucoma. Journal of Glaucoma, [s. l.], v. 25, n. 1, p. e24-e28, 2016.

SOCIEDADE BRASILEIRA DE GLAUCOMA. São Paulo, 2020. Disponível em: <https://www.sbglaucoma.org.br/sbgzinha>. Acesso em 26 out. 2022.

SOCIEDADE BRASILEIRA DE OFTALMOLOGIA PEDIÁTRICA. São Paulo. Disponível em: <https://sbop.com.br/glaucoma-em-crianca/>. Acesso em 26 out. 2022.

WORLD GLAUCOMA ASSOCIATION. Congenital Glaucoma. In: WORLD GLAUCOMA ASSOCIATION. Glaucoma Information for the general public, patients and their relatives. 8 mar. 2018. Disponível em: <https://www.glaucomapatient.org/pt-br/basica-pt-br/glaucoma-congenito/>. Acesso em 24 nov. 2022.



Aponte a câmera do celular para o **QR CODE**
abaixo e faça o download da cartilha



Realização:

Departamento de Glaucoma Pediátrico da SBG

Gestão 2021-2022



Colaboração:



Apoio:

achē
mais vida para você

Coordenação:

Hévila Rolim

Ana Flávia Belfort

Regina Cele Silveira Seixas