PRONAP

Programa Nacional de Educação Continuada em Pediatria

CICLO XXVIII



Módulos de RECICLAGEM

ISSN 2318-3969

sociedade brasileira de pediatria



Sociedade Brasileira de Pediatria

Filiada à Associação Médica Brasileira

VOLUME 28 - Nº 3 - 2026



PRONAP

Programa Nacional de Educação Continuada em Pediatria

ISSN 2318-3969

PRONAP
Programa Nacional de Educação Continuada em Pediatria

PROJETO DE EDUCAÇÃO CONTINUADA
MÓDULO DE RECICLAGEM

VOLUME 28 - Nº 3 - 2026

- Obstrução infecciosa das vias aéreas superiores em pediatria
- Introdução ao ultrassom *point-of-care* na emergência pediátrica
- Asma aguda grave na criança: otimização da terapêutica em sala de emergência

Revisão Técnica:
Dr. Hany Simon Junior
Médico do Departamento de Emergência do Instituto da Criança do HC da Faculdade de Medicina da USP.
Presidente do DC de Emergência da Sociedade Brasileira de Pediatria.
Diretor da Sociedade Latinoamericana de Emergências Pediátricas.
Diretor de Cursos e Eventos da Sociedade de Pediatria de São Paulo.
Membro do DC Emergências da Sociedade de Pediatria de São Paulo.
Presidente do 1º Congresso Mundial de Urgências e Emergências Pediátricas.

ISSN 2318-3969

Sociedade Brasileira de Pediatria
DIRETORIA 2025 - 2028

Presidente:
Edson Ferreira Liberal (RJ)

1º Vice-Presidente:
Lilian dos Santos Rodrigues Sadeck (SP)

2º Vice-Presidente:
Anamaria Cavalcante e Silva (CE)

Secretário Geral:
Maria Tereza Fonseca da Costa (RJ)

1º Secretário:
Rodrigo Aboudib Ferreira (ES)

2º Secretário:
Vilma Francisca Hutim Gondim de Souza (PA)

3º Secretário:
Márcia Gomes Penido Machado (MG)

Diretora Financeira:
Maria Angélica Barcellos Svaiter (RJ)

2ª Diretoria Financeira:
Sidnei Ferreira (RJ)

3ª Diretoria Financeira:
Renata Belém Pessoa de Melo Seixas (DF)

Diretor de Meio Ambiente e Sustentabilidade

Donizetti Dimer Giamberardino Filho (PR)

Diretora Adjunta:
Vilma Francisca Hutim Gondim de Souza (PA)

Diretoria de Integração Regional

Marynea Silva do Vale (MA)

Coordenadores Regionais

Norte:
Adelma Alves de Figueiredo (RR)
Nordeste:
Ana Jovina Barreto Bispo (SE)
Sudeste:
Marisa Lages Ribeiro (MG)
Sul:
Nilza Maria Medeiros Perin (SC)
Centro-Oeste:
Renata Belém Pessoa de Melo Seixas (DF)

Comissão de Sindicância

Titulares:
Jose Hugo Lins Pessoa (SP)
Marisa Lages Ribeiro (MG)
Paulo de Jesus Hartmann Nader (RS)
Sulim Abramovici (SP)
Vilma Francisca Hutim Gondim de Souza (PA)

Suplentes:
Analiria Moraes Pimentel (PE)
Bruno Leandro de Souza (PB)
Dolores Fernandez Fernandez (BA)
Rosana Alves (ES)
Silvio da Rocha Carvalho (RJ)

CONSELHO FISCAL

Cléa Rodrigues Leone (SP)
Lícia Maria Oliveira Moreira (BA)
Ana Márcia Guimarães Alves (GO)

Assessoria de Políticas Públicas:

Coordenação:
Maria Tereza Fonseca da Costa (RJ)
Anamaria Cavalcante e Silva (CE)
Donizetti Dimer Giamberardino Filho (PR)
Elena Marta Amaral dos Santos(AM)
Evelyn Eisenstein (RJ)
Paulo César de Almeida Mattos (RJ)

DIRETORIAS E COORDENAÇÕES

Coordenação do Cextep (Comissão Executiva do Título de Especialista em Pediatria)

Coordenação:
Hélcio Villaça Simões (RJ)

Coordenação Adjunta:
Ricardo do Rego Barros (RJ)

Membros:
Ana Cristina Ribeiro Zöllner (SP)
Carla Príncipe Pires C. Vianna Braga (RJ)
Clóvis Francisco Constantino (SP)
Cristina Ortiz Sobrinho Valete (RJ)
Grant Wall Barbosa de Carvalho Filho (RJ)
Sidnei Ferreira (RJ)
Silvio Rocha Carvalho (RJ)

Comissão Executiva do Exame para Obtenção do Título de Especialista em Pediatria Avaliação Seriada

Coordenação:
Eduardo Jorge da Fonseca Lima (PE)
Luciana Cordeiro Souza (PE)

Membros:
João Carlos Batista Santana (RS)
Mara Morelo Rocha Felix (RJ)
Ricardo Mendes Pereira (SP)
Vera Hermina Kalika Koch (SP)
Victor Horácio de Souza Costa Junior (PR)

Diretoria de Relações Internacionais

Diretores:
Maria Tereza Fonseca da Costa (RJ)
Sérgio Cabral (RJ)

América Latina

Coordenadores:
Maria Tereza Fonseca da Costa (RJ)
Ricardo do Rego Barros (RJ)

Países da Língua Portuguesa

Coordenadores:
Clóvis Francisco Constantino (SP)
Marcela Damásio Ribeiro de Castro (MG)
Maria Angélica Barcellos Svaiter (RJ)

DIRETORIA DE DEFESA DA PEDIATRIA

Diretor:
Fábio Augusto de Castro Guerra (MG)

Diretoria Adjunta:
Edson Ferreira Liberal (RJ)
Sidnei Ferreira (RJ)

Membros:
Alberto Cubel Brull Júnior (MS)
Ana Mackartney de Souza Marinho (TO)
Anenisia Coelho de Andrade (PI)
Ariane Molinaro Vaz de Souza (RJ)
Carlindo de Souza Machado e Silva Filho (RJ)
Cláudio Orestes Britto Filho (PB)
Corina Maria Nina Viana Batista (AM)
Donizetti Dimer Giamberardino Filho (PR)
Gilberto Pascolat (PR)
Isabel Rey Madeira (RJ)
Jocileide Sales Campos (CE)
Kassie Regina Neves Cargnin (RJ)
Maria Angélica Barcellos Svaiter (RJ)
Paulo Tadeu Falanghe (SP)
Ricardo Maria Nobre Othon Sidou (CE)

Diretoria Científica

Diretor:
Dirceu Solé (SP)

Diretoria Científica - Adjunta

Luciana Rodrigues Silva (BA)

DEPARTAMENTOS CIENTÍFICOS E GRUPOS DE TRABALHO:

Dirceu Solé (SP)
Luciana Rodrigues Silva (BA)

PROGRAMAS NACIONAIS DE ATUALIZAÇÃO

Pediatria - PRONAP

Coordenadora:
Fernanda Luisa Ceragioli Oliveira (SP)

Sociedade Brasileira de Pediatria
(continuação)
DIRETORIA 2025 - 2028

Coordenadores Adjuntos
Claudia Bezerra Almeida (SP)
Tulio Konstantyner (SP)

Neonatologia - PRORN
Cléa Rodrigues Leone (SP)
Renato Soibelmann Procianoy (RS)
Rita de Cássia Silveira (RS)

Terapia Intensiva Pediátrica - PROTIPED
Helena Muller (RS)
Werther Bronow de Carvalho (SP)

Terapêutica Pediátrica - PROPED
Claudio Leone (SP)
Sérgio Augusto Cabral (RJ)

Emergência Pediátrica - PROEMPED
Gilberto Pascolat (PR)
Hany Simon Júnior (SP)
Sérgio Luís Amantéa (RS)

Neuropediatria - PRONEUROPED
Giuseppe Mario Carmine Pastura (RJ)
Magda Lahorgue Nunes (RS)
Márcio Moacyr Vasconcellos (RJ)

DIRETORIA DE PUBLICAÇÕES:

Tratado de Pediatria
Edson Ferreira Liberal (RJ)
Dirceu Solé (SP)
Luciana Rodrigues Silva (BA)
Anamaria Cavalcante e Silva (CE)
Clóvis Francisco Constantino (SP)
Fábio Ancona Lopes (SP)
Lilian dos Santos Rodrigues Sadeck (SP)
Maria Angélica Barcellos Svaiter (RJ)
Maria Tereza Fonseca da Costa (RJ)

Diretoria de Cursos, Eventos e Promoções
Diretor:
Renato de Ávila Kfouri (SP)
Diretor Adjunto:
Sérgio Luís Amantéa (RS)
Membros:
Isabel Rey Madeira (RJ)
Lilian dos Santos Rodrigues Sadeck (SP)
Marise Helena Cardoso Tófoli (GO)
Renata Belém Pessoa de Melo Seixas (DF)
Ricardo Queiroz Gurgel

Coordenação do Programa de Reanimação Neonatal
Maria Fernanda Branco de Almeida (SP)
Ruth Guinsburg (SP)

Coordenação PALS – Reanimação Pediátrica
Alexandre Rodrigues Ferreira (MG)
Kátia Laureano dos Santos (PB)

Coordenação BLS – Suporte Básico de Vida
Cássia Freire Vaz (RJ)
Valéria Maria Bezerra Silva (PE)

Coordenação do Curso de Aprimoramento em Nutrologia Pediátrica (CANP)
Virgínia Resende Silva Weffort (MG)

Pediatria para Famílias
Coordenação Geral:
Edson Ferreira Liberal (RJ)
Coordenação Operacional:
Camila Salomão Mourão (AP)
Nilza Maria Medeiros Perin (SC)
Renata Dejtiar Waksman (SP)

Editores da Revista SBP CIÊNCIA
Joel Alves Lamounier (MG)
Marco Aurélio Palazzi Sáfadi (SP)
Mariana Tschoepke Aires (RJ)
Editores do Jornal de Pediatria (JPED)
Coordenação:
Renato Soibelmann Procianoy (RS)
Membros:
Antônio José Ledo Alves da Cunha (RJ)
Crésio de Aragão Dantas Alves (BA)
Dirceu Solé (SP)
Gisélia Alves Pontes da Silva (PE)
João Guilherme Bezerra Alves (PE)
Magda Lahorgue Nunes (RS)
Marco Aurélio Palazzi Sáfadi (SP)

Editores Revista RESIDÊNCIA PEDIÁTRICA
Editores Científicos:
Clémax Couto Sant'Anna (RJ)
Marilene Augusta Rocha Crispino Santos (RJ)
Editores Adjuntos:
Márcia Garcia Alves Galvão (RJ)
Rosana Alves (ES)
Silvio da Rocha Carvalho (RJ)
Coordenação do Conselho Editorial Executivo:
Jandrei Rogério Markus (TO)

Conselho Editorial Executivo:
Cláudio D'Elia (RJ)
Eduardo Jorge da Fonseca Lima (PE)
Gustavo Guida Godinho da Fonseca (RJ)
Isabel Rey Madeira (RJ)
Leonardo Rodrigues Campos (RJ)
Márcia Cortez Bellotti de Oliveira (RJ)
Maria de Fátima Bazhuni Pombo Sant'Anna (RJ)
Rafaela Baroni Aurílio (RJ)
Sidnei Ferreira (RJ)

Coordenação de Ensino e Pesquisa:
Anamaria Cavalcante e Silva (CE)
Coordenação de Pesquisa:
Claudio Leone (SP)

Coordenação de Graduação
Coordenação:
Rosana Alves (ES)
Membros:
Ana Cristina Ribeiro Zöllner (SP)
Alessandra Carla de Almeida Ribeiro (MG)
Ana Lúcia Ferreira (RJ)
Angélica Maria Bicudo (SP)
Anna Tereza Miranda Soares de Moura (RJ)
Rosana Fiorini Puccini (SP)
Silvia Wanick Sarinho (PE)

Coordenação de Residência e Estágios em Pediatria
Coordenação:
Ana Cristina Ribeiro Zöllner (SP)
Membros:
Aurimery Gomes Chermont (PA)
Claudio Barsanti (SP)
Eduardo Jorge da Fonseca Lima (PE)
Gilberto Pascolat (PR)
Jefferson Pedro Piva (RS)
Liana de Paula Medeiros de A. Cavalcante (PE)
Marynea Silva do Vale (MA)
Mauro Batista de Morais (SP)
Paulo de Jesus Hartmann Nader (RS)
Rita de Cassia Viegas Gomes Lins Bittencourt (PB)
Sérgio Luís Amantéa (RS)
Sheyla Ribeiro Rocha (SP)
Silvia Regina Marques (SP)
Silvio da Rocha Carvalho (RJ)
Susana Maciel Wuillaume (RJ)
Tânia Denise Resener (RS)
Victor Horácio da Costa Junior (PR)

Coordenação das Ligas dos Estudantes
Coordenador:
Lélia Cardamone Gouvêa (SP)

Sociedade Brasileira de Pediatria
(continuação)
DIRETORIA 2025 - 2028

Membros:
Adelma Alves de Figueiredo (RR)
André Luis Santos Carmo (PR)
Anna Tereza Miranda Soares de Moura (RJ)
Cássio da Cunha Ibiapina (MG)
Fernanda Wagner Fredo dos Santos (PR)
Luiz Anderson Lopes (SP)
Marynea Silva do Vale (MA)

Diretoria de Patrimônio

Coordenação:
Ana Maria de Oliveira Ponte (RJ)

Membros:
Claudio Barsanti (SP)
Edson Ferreira Liberal (RJ)

Rede da Pediatria

Coordenação:
Anamaria Cavalcante e Silva (CE)
Luciana Rodrigues Silva (BA)
Maria Tereza Fonseca da Costa (RJ)
Rubem Couto (MT)

Membros:
AC - SOCIEDADE ACREANA DE PEDIATRA
Ana Isabel Coelho Montero
AL - SOCIEDADE ALAGOANA DE PEDIATRIA
Bruna de Sá Duarte Auto
AM - SOCIEDADE AMAZONENSE DE PEDIATRIA
Adriana Távora de Albuquerque Taveira
AP - SOCIEDADE AMAPAENSE DE PEDIATRIA
Camila Salomão Mourão
BA - SOCIEDADE BAIANA DE PEDIATRIA
Ana Luiza Velloso da Paz Matos
CE - SOCIEDADE CEARENSE DE PEDIATRIA
João Cândido de Souza Borges
DF - SOCIEDADE DE PEDIATRIA DO DISTRITO FEDERAL
Yanna Aires Gadelha de Mattos
ES - SOCIEDADE ESPIRITOSSANTENSE DE PEDIATRIA
Ana Paula Neves Burian
GO - SOCIEDADE GOIANA DE PEDIATRIA
Valéria Granieri de Oliveira Araújo
MA - SOCIEDADE DE PUERICULTURA E PEDIATRIA DO MARANHÃO
Marynéa Silva do Vale
MG - SOCIEDADE MINEIRA DE PEDIATRIA
Raquel Gomes de Carvalho Pinto
MS - SOCIEDADE DE PEDIATRIA DO MATO GROSSO DO SUL
Ivan Akucevikius
MT - SOCIEDADE MATOGROSSENSE DE PEDIATRIA
Paula Helena de Almeida Gattass Bumlai
PA - SOCIEDADE PARAENSE DE PEDIATRIA
Patrícia Barbosa de Carvalho
PB - SOCIEDADE PARAIBANA DE PEDIATRIA
Maria do Socorro Ferreira Martins
PE - SOCIEDADE DE PEDIATRIA DE PERNAMBUCO
Alexsandra Ferreira da Costa Coelho
PI - SOCIEDADE DE PEDIATRIA DO PIAUÍ
Alysson Figueredo de Brito
PR - SOCIEDADE PARANAENSE DE PEDIATRIA
Victor Horácio de Souza Costa Junior
RJ - SOCIEDADE DE PEDIATRIA DO ESTADO DO RIO DE JANEIRO
Anna Tereza Miranda Soares de Moura
RN - SOCIEDADE DE PEDIATRIA DO RIO GRANDE DO NORTE
Manoel Reginaldo Rocha de Holanda
RO - SOCIEDADE DE PEDIATRIA DE RONDÔNIA
Cristiane Figueiredo Reis Maiorquin
RR - SOCIEDADE RORAIMENSE DE PEDIATRIA
Mareny Damasceno Pereira
RS - SOCIEDADE DE PEDIATRIA DO RIO GRANDE DO SUL
Marcelo Pavese Porto
SC - SOCIEDADE CATARINENSE DE PEDIATRIA
Rose Terezinha Marcelino
SE - SOCIEDADE SERGIPANA DE PEDIATRIA
Michelle Loyola Ferreira
SP - SOCIEDADE DE PEDIATRIA DE SÃO PAULO
Sulim Abramovici
TO - SOCIEDADE TOCANTINENSE DE PEDIATRIA
José Maria Sinimbu de Lima Filho

Departamentos Científicos

- Aleitamento Materno
- Alergia
- Atenção Primária em Pediatria
- Bioética
- Cardiologia
- Combate às Violências
- Dermatologia
- Emergência
- Endocrinologia
- Gastroenterologia
- Genética Clínica
- Hematologia e Hemoterapia
- Hepatologia
- Imunizações
- Imunologia Clínica
- Infectologia
- Medicina da Dor e Cuidados Paliativos
- Medicina do Adolescente
- Medicina Intensiva Pediátrica
- Nefrologia
- Neonatologia
- Neurologia
- Nutrologia
- Oncologia
- Otorrinolaringologia
- Pediatria Ambulatorial
- Pediatria Desenvolvimento e Comportamento
- Pneumologia
- Reumatologia
- Saúde Escolar
- Segurança
- Sono
- Suporte Nutricional
- Toxicologia e Saúde Ambiental

Grupos de Trabalho

- Atividade Física
- Cirurgia Pediátrica
- Criança, Adolescente e Natureza
- Doença Inflamatória Intestinal
- Drogas na Infância e na Adolescência
- Educação é Saúde
- Insuficiência Intestinal
- Jovens Pediatras
- Metodologia Científica
- Oftalmologia Pediátrica
- Ortopedia Pediátrica
- Pediatria Internacional dos Países de Língua Portuguesa
- Políticas Públicas para Neonatologia
- Povos Originários do Brasil
- Radiologia e Diagnóstico por Imagem
- Saúde Digital
- Saúde e Espiritualidade em Pediatria
- Saúde Mental
- Saúde Oral
- Saúde Planetária - Saúde Única
- Transtorno do Espectro Alcoólico Fetal

Fundação Sociedade Brasileira de Pediatria
Diretoria e Conselhos 2025 - 2028

Diretoria Executiva

Diretor Presidente
Edson Ferreira Liberal

Diretor Vice-Presidente
Clóvis Francisco Constantino

Diretor Secretário
Ana Cristina Ribeiro Zollner

Diretor Tesoureiro
Mário Roberto Hirschheimer

Conselho Curador

Presidente
João Coriolano Rego Barros
José Hugo de Lins Pessoa
Luciana Rodrigues Silva
José Luiz Setubal
Nelson Grisard
Elena Marta Amaral dos Santos
Luis Eduardo Vaz de Miranda
Jefferson Pedro Piva
Celso Kipermann
Ilan Kow
Luiz Fernandes Dourado

Conselho Fiscal
Sérgio Antônio Bastos Sarrubo
Katia Correia Lima
Paulo de Jesus Hartmann Nader
Paulo Tadeu Falanghe (suplente)
Vilma Francisca Hutim Gondim de Souza (suplente)

PRONAP
Programa Nacional de Educação Continuada em Pediatria

Coordenadores
Fernanda Luisa Ceragioli Oliveira
Tulio Konstantyner
Claudia Bezerra de Almeida

Conselho Editorial
Abelardo Bastos Pinto Junior
Adriana Rocha Brito
Clóvis Artur Almeida da Silva
Clóvis Francisco Constantino
Crésio de Aragão Dantas Alves
Cristiane Fumo dos Santos
Cristina Helena Targa Ferreira
Débora Carla Chong e Silva
Denise Bousfield da Silva
Eduardo Jorge da Fonseca Lima
Ekaterini Simões Goudouris
Fabíola Isabel Suano de Souza
Gilda Porta
Hany Simon Junior
Helena Muller
Herberto José Chong Neto
Jandrei Rogério Markus
Jocileide Sales Campos
Jorge Yussef Afiune
Licia Maria Oliveira Moreira
Lilian Day Hagel
Liubiana Arantes de Araújo
Magda Lahorgue Nunes
Marco Aurélio Palazzi Safadi
Nilzete Liberato Bresolin
Renata Cantisani di Francesco
Renata Dejtiar Waksman
Rinaldo Fábio Souza Tavares
Rossiclei de Souza Pinheiro
Rubens Feferbaum
Salmo Raskin
Simone Brasil de Oliveira Iglesias
Tadeu Fernando Fernandes
Virginia Tafas da Nobrega

Revisão Ortográfica e Gramatical
Jorge Alves de Lima

A Revista PRONAP é uma publicação da Fundação Sociedade Brasileira de Pediatria, Alameda Jaú, 1742 - cj. 51 - 5º andar - Jardim Paulista - São Paulo - SP - CEP 01420-002. A Revista PRONAP é distribuída aos participantes do Programa Nacional de Educação Continuada em Pediatria. As matérias publicadas terão seus direitos autorais resguardados pela Sociedade Brasileira de Pediatria, que em qualquer circunstância agirá como detentora dos mesmos.
Tiragem desta edição: 3.000 exemplares.

Produção e projeto gráfico de
Jotacê Desenhos Gráficos S/C Ltda.
Rua Dr. Cesário Mota Jr., 369 - 7º and.
CEP 01221-020 - São Paulo - SP.

PRONAP/SBP – SP
Fone: (0xx11) 3068-8595 - Fax: (0xx11) 3081-6892
e-mail: pronap@sbp.com.br ou fsbp@sbp.com.br

GERENCIAMENTO: SBP

Saudações

Colegas pediatras,

É com grande satisfação que apresento o Fascículo 3 do PRONAP – Ciclo XXVIII/2026, voltado à Emergência Pediátrica, área que demanda atualização permanente, raciocínio clínico ágil e tomada de decisões rápidas e seguras.

Neste fascículo, reunimos temas essenciais para a prática do pediatra, incluindo a obstrução infecciosa das vias aéreas superiores, o uso do ultrassom *point-of-care* na emergência pediátrica e a otimização terapêutica da asma aguda grave em sala de emergência. Os conteúdos refletem situações frequentes e desafiadoras da assistência pediátrica, abordadas com base nas melhores evidências científicas disponíveis.

Tenho convicção de que este material será um importante instrumento de atualização e apoio à prática clínica, contribuindo para a qualificação do atendimento prestado às crianças e adolescentes em diferentes cenários de urgência e emergência.

A Sociedade Brasileira de Pediatria segue empenhada em oferecer programas de educação continuada alinhados às necessidades atuais da pediatria e à excelência do cuidado infantil.

Desejo a todos uma leitura produtiva e enriquecedora.

Edson Ferreira Liberal
Presidente da Sociedade Brasileira de Pediatria (SBP)

Apresentação

Caros colegas pediatras,

O terceiro fascículo do Ciclo XXVIII do PRONAP aborda temas relacionados às urgências em pediatria, com o objetivo de revisar condutas hospitalares e apoiar a tomada de decisão em situações de emergência. A prática clínica intervencionista e as decisões médicas urgentes exigem atualização contínua e busca permanente por novas orientações, a fim de oferecer o melhor cuidado aos pacientes pediátricos.

A supervisão deste fascículo foi realizada pelo **Dr. Hany Simon Junior**, Presidente do **Departamento Científico de Emergência da Sociedade Brasileira de Pediatria**. Os temas escolhidos foram: 1) Obstrução infecciosa das vias aéreas superiores em pediatria; 2) Introdução ao ultrassom *point-of-care* na emergência pediátrica; e 3) Asma aguda grave na criança: otimização da terapêutica em sala de emergência.

Esperamos que este texto contribua para auxiliar pediatras no enfrentamento dos desafios da sala de emergência em pediatria.

Fernanda Luisa Ceragioli Oliveira
Coordenadora

Tulio Konstantyner
Claudia Bezerra de Almeida
Coordenadores Adjuntos

Informamos que as imagens coloridas contidas neste fascículo, serão disponibilizadas apenas para a versão digital, que será enviada por e-mail.

Índice

Instruções 17

Obstrução infecciosa das vias aéreas superiores em pediatria 19

Pré-teste 20

1. Introdução 22

2. Crupe (laringotraqueobronquite viral) 23

2.1. Definição e epidemiologia 23

2.2. Fisiopatologia 23

2.3. Classificação clínica 24

2.4. Avaliação clínica e diagnóstico 24

2.5. Tratamento 26

2.5.1. Crupe leve (Westley ≤ 2) 26

2.5.2. Crupe moderado (Westley 3-7) a grave (Westley 8-11) 26

Corticosteroides 26

Epinefrina nebulizada 26

2.5.3. Iminência de falência respiratória (Westley ≥ 12) 27

2.6. Critérios de alta e internação 27

3. Traqueíte bacteriana 29

3.1. Definição e epidemiologia 29

3.2. Etiologia e fisiopatologia 29

3.3. Apresentação clínica 30

3.4. Diagnóstico 30

3.5. Tratamento 31

4. Epiglotite (Supraglotite) 33

4.1. Definição e epidemiologia 33

4.2. Etiologia 34

4.3. Fisiopatologia 34

4.4. Apresentação clínica 35

4.5. Diagnóstico 35

4.6. Manejo da via aérea 36

4.7. Antibioticoterapia e terapias a evitar 37

5. Diagnóstico diferencial 38

6. Manejo da via aérea: princípios e técnica 42

6.1. Avaliação e estratificação da obstrução 42

6.2. Manejo da via aérea em obstrução grave 42

6.3. Sequência Rápida de Intubação (ISR) em pediatria 43

7. Abordagem multidisciplinar e pontos-chave 45

Referências 45

Pós-teste 47

Introdução ao ultrassom *point-of-care* na emergência pediátrica 49

Pré-teste 50

1. Introdução 52

1.1. Breve histórico 52

1.2. Uso na emergência pediátrica 53

2. Princípios básicos do ultrassom 54

2.1. Princípios físicos 54

2.2. Formação da imagem 55

3. Equipamentos e modos de imagem 56

3.1. Transdutores 56

3.2. Modos principais 58

- Modo B 58
- Modo M 58
- *Doppler* 58

4. Técnica e otimização da imagem 59

4.1. Posicionamento do paciente 59

4.2. Ajustes principais 59

4.3. Artefatos comuns 61

5. Protocolos de POCUS em situações críticas na emergência pediátrica 62

5.1. e-FAST (*The Extended Focused Assessment with Sonography for Trauma)* 62

5.2. p-RUSH (*Pediatric Rapid Ultrasound for Shock and Hypotension*) 64

• Bomba 65

• Tanque 65

• Canos 66

5.3. BLUE (*Bedside Lung Ultrasound in Emergency*) 67

• Deslizamento pleural 69

• Derrame pleural 70

• Parênquima pulmonar 71

5.4. CASA (*The Cardiac Arrest Sonographic Assessment*) 72

• Tamponamento cardíaco 73

• Tromboembolismo pulmonar 73

• Atividade cardíaca 73

• Avaliações complementares 73

6. Limitações e curva de aprendizado 74

7. Referências 75

Pós-teste 77

Asma aguda grave na criança: otimização da terapêutica em sala de emergência 79

Pré-teste 80

Contextualização e raciocínio fisiopatológico 82

Raciocínio diagnóstico 83

Raciocínio para tomada de decisões e terapêutica 86

Oxigenoterapia 87

Corticosteroides 87

Broncodilatadores β2-agonistas 88

Sulfato de magnésio 90

Xantinas 91

Oxigenoterapia de alto fluxo por cateter nasal 92

Ventilação Não Invasiva 92

Ventilação Mecânica Invasiva 94

Heliox 94

Prognóstico 95

Referências 95

Pós-teste 99

Em caso de mudança de endereço comunique-se imediatamente com a Secretaria do PRONAP.

Secretaria do PRONAP

Alameda Jaú, 1742 - cj. 51 – 5º andar – Bairro: Jardim Paulista
CEP 01420-002 – São Paulo – SP
Fone: (0xx11) 3068-8595 – Fax: (0xx11) 3081-6892
E-mail: pronap@sbp.com.br ou fsbp@sbp.com.br
Home-Page: www.sbp.com.br – (Educação Médica Continuada)
Projeto Residente: Fone/Fax: (0xx31) 3241-1128
E-mail: projeto.residente@sbp.com.br

Instruções

Este é um módulo de auto-instrução, abordando temas vinculados à sua prática pediátrica do dia-a-dia. Cada tema é apresentado da seguinte forma:

- uma parte inicial, com testes e perguntas sobre o tema, para que você realize um pré-teste de seus conhecimentos;
- um texto sobre o tema, cujos pontos mais importantes estão grifados de modo a chamar sua atenção para eles;
- uma parte final, com testes e perguntas de conteúdo correspondente ao inicial, para que você faça nova auto-avaliação.

Para que o rendimento de seu estudo seja o melhor possível (afinal você está investindo seu precioso tempo nessa tarefa), siga rigorosamente estas instruções:

1. Responda o pré-teste antes de estudar o tema, pois assim você perceberá melhor seus pontos fracos sobre eles. Assinale a resposta no próprio pré-teste de maneira bem legível (ao terminar o estudo do tema você deverá voltar e rever o pré-teste).
2. Terminado o pré-teste, leia atentamente o texto base duas vezes: a primeira, de maneira corrida, sem interrupções, e a segunda, detendo-se com mais atenção nas partes destacadas e/ou que lhe parecem ser correspondentes ao que foi perguntado no pré-teste. Atenção, não volte a folhear o pré-teste antes de ter completado as duas leituras do texto.
3. Antes de rever o pré-teste responda ao pós-teste. É melhor que você o faça logo após terminar a leitura; seu aprendizado terá maior rendimento do que se você deixar para fazé-lo em uma ocasião posterior.
4. A seguir, compare as respostas dos dois testes (pré e pós), buscando, se necessário, a resposta certa no texto. Procure com calma, ela estará sempre presente no texto.
5. Estude de maneira completa apenas um tema de cade vez. Complete sempre todo o ciclo, do item 1 ao 4, antes de iniciar o estudo do tema seguinte. Não importa se você irá estudá-lo no mesmo dia ou não.
6. Lembrete importante: sempre que possível complete o ciclo de estudos, dos itens 1 a 4 de cada tema, de uma só vez, na mesma ocasião, procurando não interromper o tema e deixar parte de seu estudo para outro momento; deste modo o seu rendimento será maior.
7. Completando o tema, deixe passar alguns dias e retome seu estudo, relendo-o de maneira completa, pré e pós-testes inclusive, de forma a sedimenar seus conhecimentos e rever seus erros e acertos.
8. No número seguinte você receberá as respostas corretas para os testes dos temas do número anterior. Compare-as com as suas, do pré e pós-teste, pois esta é uma forma de reestudar o assunto e realizar a revisão de seus conhecimentos.

9. Caso, após esta correção final, persista alguma dúvida, tal como resposta dúbia ou, na sua opinião, incorreta, ou ainda se você encontrar partes dos textos confusas, etc., escreva-nos, explicando de maneira completa e detalhada qual a sua dúvida, fazendo com que possamos tentar esclarecê-la. Nosso endereço você já tem.

Observação Importante: o material é preparado para ser estudado individualmente. Recomendamos que não o utilize de modo coletivo antes de completar o ciclo de estudos de cada módulo. Se quiser fazê-lo, faça cópias e, depois de seu estudo individual, repita-o com outros colegas. Lembre-se de que, embora eles também estejam aprendendo, se não forem assinantes não farão a prova final e, portanto, não farão jus ao diploma de educação continuada.

Concentre-se, siga atentamente estas informações; temos certeza de que você terá um bom aproveitamento.

Bom estudo.

Correção dos testes do número anterior

- Abaixo estão as respostas dos testes do segundo número do ciclo XXVIII.
- Faça a correção antes de iniciar o estudo dos temas deste número.

Tema 1:
Tratamento da Desnutrição Grave

01 = F	06 = F	11 = F
02 = F	07 = F	12 = V
03 = F	08 = V	13 = V
04 = V	09 = F	14 = F
05 = V	10 = F	15 = V

Tema 2:
Diagnóstico e Tratamento das Dislipidemias

01 = V	06 = F	11 = F
02 = F	07 = V	12 = V
03 = V	08 = V	13 = V
04 = F	09 = V	14 = F
05 = F	10 = F	15 = V

Tema 3:
Diagnóstico, Tratamento e Prevenção da Anemia Ferropriva

01 = V	06 = F	11 = F
02 = F	07 = F	12 = V
03 = V	08 = V	13 = V
04 = V	09 = V	14 = V
05 = V	10 = V	15 = F

PRONAP-SBP
CICLO XXVIII - NÚMERO 3

TEMA 1

Obstrução infecciosa das vias aéreas superiores em pediatria

Texto Base:
Claudia Dizioli Franco Bueno[1]

[1] Pediatra e Infectologista Pediátrica pela Faculdade de Medicina de Ribeirão Preto da USP (FMRP-USP).
Mestre em Medicina – Área Educação Médica pela FMRP-USP.
Título de Especialista em Pediatria pela SBP (1996), em Terapia Intensiva Pediátrica (2008) pela Associação de Medicina Intensiva Brasileira e em Emergência Pediátrica pela SBP (2019).
Especialista em Emergências Pediátricas pelo Hospital Albert Einstein - SP e membro do Departamento Científico de Emergências Pediátricas da Sociedade Brasileira de Pediatria (SBP).
Instrutora certificada de Reanimação Neonatal pela Sociedade Brasileira de Pediatria (SBP).
Professora Auxiliar III do Curso de Medicina da Universidade do Estado do Pará (UEPA) – Câmpus VIII
Coordenadora do Laboratório de Suporte Básico de Vida da UEPA – Câmpus VIII

Questionário Pré-teste

Responda com o que sabe.

Não se preocupe em acertar tudo antes de estudar o texto.

Também não se preocupe com o tempo que levará para respondê-lo. Não é uma prova com duração definida.

O mais importante é identificar onde você tem maior dificuldade. Isto o ajudará no estudo do tema.

Assinale se as questões abaixo são verdadeiras (V) ou falsas (F):

01. Uma criança de 2 anos apresenta tosse em latido, rouquidão e estridor apenas ao choro, sem sinais de esforço respiratório. Nessa situação, a administração de dexametasona e manejo ambulatorial são apropriados.
Verdadeira [ ] Falsa [ ] Não sei [ ]

02. Em uma criança com suspeita de epiglotite, a realização imediata de exame da orofaringe com abaixador de língua é necessária para confirmação diagnóstica antes de qualquer conduta.
Verdadeira [ ] Falsa [ ] Não sei [ ]

03. Criança com estridor em repouso, retrações e boa perfusão periférica deve receber epinefrina nebulizada e ser observada, mesmo após melhora inicial.
Verdadeira [ ] Falsa [ ] Não sei [ ]

04. Uma criança previamente tratada como crupe que evolui com febre alta, secreção traqueal espessa e aspecto tóxico provavelmente mantém o diagnóstico inicial.
Verdadeira [ ] Falsa [ ] Não sei [ ]

05. Em pacientes pediátricos, a presença de sialorreia associada à dificuldade para deglutir sugere comprometimento supraglótico e maior risco de obstrução súbita.
Verdadeira [ ] Falsa [ ] Não sei [ ]

06. Uma criança com estridor, que apresenta melhora do ruído respiratório, mas evolui com sonolência e diminuição do esforço respiratório, provavelmente está melhorando clinicamente.
Verdadeira [ ] Falsa [ ] Não sei [ ]

07. No crupe, a epinefrina nebulizada reduz o edema de vias aéreas superiores de forma rápida, mas seu efeito é temporário, podendo haver recorrência dos sintomas.
Verdadeira [ ] Falsa [ ] Não sei [ ]

08. Uma criança com febre alta, estridor, tosse produtiva e secreção abundante, sem sialorreia, sugere mais fortemente epiglotite do que traqueíte bacteriana.
Verdadeira [ ] Falsa [ ] Não sei [ ]

09. A administração de antibióticos está indicada rotineiramente em todos os casos de crupe, independentemente da gravidade.
Verdadeira [ ] Falsa [ ] Não sei [ ]

10. Uma criança com suspeita de epiglotite deve ser mantida calma, preferencialmente no colo do responsável, evitando-se intervenções que possam aumentar a agitação.
Verdadeira [ ] Falsa [ ] Não sei [ ]

11. A redução do calibre da via aérea em crianças, mesmo que pequena, pode causar grande aumento da resistência ao fluxo aéreo, justificando a gravidade dos quadros obstrutivos.
Verdadeira [ ] Falsa [ ] Não sei [ ]

12. Criança com crupe moderado que apresenta melhora clínica após epinefrina pode ser liberada imediatamente, pois não há risco de recorrência.
Verdadeira [ ] Falsa [ ] Não sei [ ]

13. A presença de estridor em repouso é um marcador de maior gravidade e deve orientar condutas mais intensivas e monitorização.
Verdadeira [ ] Falsa [ ] Não sei [ ]

14. Na traqueíte bacteriana, a obstrução das vias aéreas ocorre principalmente por broncoespasmo, sendo os broncodilatadores a base do tratamento.
Verdadeira [ ] Falsa [ ] Não sei [ ]

15. Em crianças com sinais de insuficiência respiratória iminente, como hipoxemia e rebaixamento do nível de consciência, a priorização da via aérea deve ocorrer mesmo antes da definição etiológica.
Verdadeira [ ] Falsa [ ] Não sei [ ]

Obstrução infecciosa das vias aéreas superiores em pediatria

1. INTRODUÇÃO

As obstruções infecciosas das vias aéreas superiores (VAS) constituem um dos cenários de maior urgência em pediatria. A anatomia da criança confere vulnerabilidade especial: a via aérea é proporcionalmente mais estreita, as cartilagens laríngeas são mais maleáveis e a mucosa subglótica responde ao estímulo inflamatório com edema intenso e rápido. Uma redução circunferencial de apenas 1 milímetro no diâmetro subglótico – crítico em crianças menores – pode diminuir a área seccional em até 44%, convertendo um quadro inicial leve em insuficiência respiratória grave em questão de horas.

O estridor, sinal cardinal dessas condições, é definido como um ruído de alta tonalidade produzido pela turbulência do fluxo aéreo em uma via aérea estreitada. Do latim *stridulus* (rangido, sibilo), pode ser inspiratório, expiratório ou bifásico: o estridor inspiratório caracteriza obstruções acima da glote (extorácicas), como epiglotite e crupe; o expiratório associa-se a obstruções da traqueia intratorácica; e o bifásico indica comprometimento glótico ou supraglótico. Reconhecer essas nuances é o primeiro passo para diferenciar as etiologias e planejar a conduta.

Do ponto de vista epidemiológico, as obstruções infecciosas das VAS pediátricas apresentam distribuição etária bem definida. O crupe viral – também denominado laringotraqueobronquite – é a causa infecciosa mais frequente em lactentes e pré-escolares, com pico entre seis meses e três anos de vida. A traqueíte bacteriana, embora rara, acomete predominantemente crianças nos primeiros seis anos e é responsável por uma das apresentações mais graves e de maior mortalidade entre as infecções da via aérea. A epiglotite, outrora uma emergência pediátrica frequente e de elevada letalidade, tornou-se uma raridade em populações com cobertura vacinal adequada contra o *Haemophilus influenzae* tipo b (Hib), deslocando-se demograficamente para o adulto.[1-4]

Este capítulo aborda de forma integrada e comparativa essas três condições, privilegiando o raciocínio clínico diferencial, os fundamentos fisiopatológicos e o manejo baseado em evidências – com ênfase na estabilização da via aérea como prioridade absoluta.

2. CRUPE (LARINGOTRAQUEOBRONQUITE VIRAL)

2.1. DEFINIÇÃO E EPIDEMIOLOGIA

O crupe é uma síndrome clínica caracterizada pela tríade de tosse ladrante, rouquidão e estridor inspiratório, resultante da inflamação da laringe e da via aérea subglótica. Embora geralmente autolimitada, pode evoluir para obstrução significativa e insuficiência respiratória, especialmente em lactentes. A doença acomete predominantemente crianças entre seis meses e seis anos de vida, com incidência máxima entre um e três anos, ocorrendo com maior frequência no sexo masculino (razão M:F de 1,4:1 a 2:1). Em climas temperados, há nítida sazonalidade outono-invernal, coincidindo com as epidemias do vírus parainfluenza tipo 1.[2]

O agente etiológico predominante é o vírus parainfluenza, responsável por mais de 75% dos casos, com maior relevância do tipo 1. Outros vírus causais incluem rinovírus (13%), Virus Sincicial Respiratorio - VSR (7%), Coronavírus da síndrome respiratória aguda grave 2 - SARS-CoV-2 (8% – destaque crescente especialmente com a variante Ômicron), influenza, enterovírus, metapneumovírus humano e adenovírus. Aproximadamente 20% das crianças apresentam coinfecção com dois ou mais patógenos. A infecção bacteriana como causa primária do crupe é excepcional, limitando-se ao *Mycoplasma pneumoniae* como agente de quadro semelhante ao crupe leve.[2]

2.2. FISIOPATOLOGIA

Os vírus infectam inicialmente o epitélio nasal e faríngeo, disseminando-se localmente para a laringe e a traqueia. O processo inflamatório concentra-se na região subglótica – compreendida entre as pregas vocais e os primeiros anéis traqueais –, que representa o segmento mais estreito da via aérea pediátrica. Diferentemente dos anéis traqueais, a cartilagem cricoide é um anel completo e não expansível; qualquer edema da mucosa subglótica, portanto, estreita a luz em todas as direções simultaneamente, sem possibilidade de compensação pela expansão do arcabouço cartilaginoso.[2]

À obstrução anatômica "fixa" soma-se um componente dinâmico: durante o choro, a agitação ou o esforço inspiratório intenso, a pressão negativa gerada pelo esforço muscular colapsa a traqueia extratorácica, agravando a obstrução. Esse fenômeno explica por que a manutenção da criança calma é parte essencial do tratamento: qualquer procedimento que provoque agitação pode desencadear descompensação aguda em um paciente previamente compensado. Nos casos mais graves, a luz subglótica pode ser reduzida a 1-2 milímetros de diâmetro, enquanto a deposição de exsudatos fibrinosos e pseudomembranas nas superfícies traqueais contribui adicionalmente para o estreitamento.[2]

2.3. CLASSIFICAÇÃO CLÍNICA

O crupe apresenta três formas principais. A laringotraqueíte viral clássica é a mais comum, com início gradual precedido por coriza, febre baixa a moderada e congestão nasal – que em 12 a 48 horas evolui para rouquidão, tosse ladrante e estridor inspiratório. A doença é autolimitada, resolvendo-se em 24 a 72 horas, embora a tosse possa persistir por até uma semana.[2]

O crupe espasmódico ocorre na mesma faixa etária, mas distingue-se pelo início e pela cessação abruptos, exclusivamente noturnos, sem febre e sem pródromo viral. Os episódios podem repetir-se na mesma noite e por duas a quatro noites consecutivas. Há predisposição familiar e associação com atopia, denominado "crupe alérgico". No início, a diferenciação do crupe viral pode ser difícil; com o tempo, a natureza episódica e o bem-estar relativo entre os episódios tornam o diagnóstico mais evidente.

O crupe recorrente ou atípico refere-se a episódios repetidos ou a apresentações fora do padrão esperado – sintomas graves ou prolongados ou, ainda, faixa etária atípica (antes dos seis meses ou após os cinco a seis anos). Esses pacientes merecem investigação sistemática para anomalias subjacentes das vias aéreas, como laringomalácia, estenose subglótica, hemangioma subglótico ou doença do refluxo gastroesofágico – identificadas em aproximadamente 10% dos encaminhados ao otorrinolaringologista e em 45% dos submetidos a endoscopia.[2]

2.4. AVALIAÇÃO CLÍNICA E DIAGNÓSTICO

O diagnóstico do crupe é essencialmente clínico, baseado na apresentação característica – tosse ladrante associada a estridor e rouquidão – especialmente durante epidemia comunitária. Exames laboratoriais e de imagem raramente são necessários para o diagnóstico, na maioria dos casos, e não devem ser solicitados de rotina – sob o risco de provocar agitação desnecessária na criança.

A estratificação da gravidade é realizada pelo **Escore de Westley** – o instrumento mais amplamente validado e utilizado na prática clínica e em ensaios clínicos (Quadro 1). Ele avalia cinco parâmetros: nível de consciência, presença e características da cianose, tipo de estridor (com agitação ou em repouso), qualidade da entrada de ar e intensidade das retrações. A pontuação total varia de zero a dezoito pontos e classifica o crupe em **leve** (até dois pontos), **moderado** (três a sete), **grave** (oito a onze) e **iminência de falência respiratória** (doze ou mais). Em análise com 192 pacientes, os dois componentes do escore que mais se correlacionaram com internação e duração da hospitalização foram o grau de retrações e a entrada de ar.[2]

Quadro 1. Escore de Westley – Estratificação da gravidade do Crupe.

Parâmetro	Achado	Pontos
Nível de consciência	Normal (inclusive dormindo)	0
	Desorientado	5
Cianose	Ausente	0
	Com agitação	4
	Em repouso	5
Estridor	Ausente	0
	Com agitação	1
	Em repouso	2
Entrada de ar	Normal	0
	Diminuída	1
	Acentuadamente diminuída	2
Retrações	Ausentes	0
	Leves	1
	Moderadas	2
	Graves	3

Fonte: Adaptado: Westley, Cotton e Brooks (1978).

Quando indicada por curso atípico ou diagnóstico incerto, a radiografia cervical pode demonstrar o "sinal da pirâmide" (ou o *steeple sign*) – estreitamento cônico da coluna de ar subglótica na incidência anteroposterior – e opacificação subglótica na lateral, com epiglote de aspecto normal. O hemograma, embora inespecífico, pode mostrar leucocitose superior a 15.000 células/μL; neutrófilos em bastão devem levantar suspeita de infecção bacteriana secundária.[2]

ATENÇÃO: Sinais de alarme que sugerem progressão ou diagnóstico alternativo: início abrupto dos sintomas; progressão rápida (obstrução em menos de 12 horas); estridor bifásico em repouso; sialorreia ou dificuldade de deglutição; voz abafada (*"hot potato voice"*, sugestiva de epiglotite); febre alta com aparência tóxica; agitação intensa desproporcional ao desconforto respiratório; posição em tripé. Na presença de qualquer um desses sinais, investigar ativamente diagnósticos alternativos.

2.5. TRATAMENTO

2.5.1. CRUPE LEVE (WESTLEY ≤ 2)

A maioria das crianças com crupe leve pode ser manejada em domicílio, sem necessidade de internação. O tratamento de suporte inclui antitérmicos, estímulo à hidratação oral e manutenção do ambiente calmo. A exposição ao ar frio noturno possui evidência anedótica de benefício e é amplamente praticada. Para crianças leves atendidas em serviço de saúde, recomenda-se dose única de corticosteroide oral mesmo para alta domiciliar, pois reduz a duração dos sintomas e o risco de retorno ao serviço. A dexametasona 0,15 a 0,6 mg/kg (máximo 16 mg) é a primeira escolha; a prednisolona 1 mg/kg (máximo 60 mg) é alternativa palatável.[2,6] Os responsáveis devem ser orientados sobre sinais de retorno imediato: estridor em repouso, dificuldade respiratória, palidez ou cianose, *drooling*, fadiga, agravamento progressivo ou sintomas por mais de sete dias.

2.5.2. CRUPE MODERADO (WESTLEY 3-7) A GRAVE (WESTLEY 8-11)

Duas intervenções farmacológicas têm eficácia comprovada e devem ser utilizadas em associação no crupe moderado a grave: os corticosteroides sistêmicos e a epinefrina nebulizada.

Corticosteroides

A dexametasona consolidou-se como o glicocorticoide de escolha para o crupe, beneficiada pela meia-vida biológica longa de 36 a 72 horas – que permite dose única –, pela potente atividade anti-inflamatória e pela disponibilidade em múltiplas vias. A dose padrão é de 0,6 mg/kg (máximo 16 mg), preferencialmente por via oral. Estudos comparativos demonstraram equivalência clínica entre as vias oral e intramuscular, com melhor aceitação pela criança na via oral. A revisão Cochrane de 2023 – a mais abrangente evidência disponível, reunindo 45 ensaios clínicos randomizados com 5.888 crianças – confirmou que os corticosteroides reduzem escores de gravidade, a partir de duas horas da administração; diminuem taxas de retorno ao pronto-socorro em aproximadamente 48%; e reduzem a necessidade de epinefrina adicional. Análises comparativas de doses demonstraram que 0,15 mg/kg é uma alternativa eficaz à dose padrão de 0,6 mg/kg para crupe leve a moderado atendido ambulatorialmente, sem diferença significativa em retornos ou necessidade de tratamentos adicionais.[6] A budesonida nebulizada 2 mg é alternativa aceitável quando a via oral e o acesso venoso são inviáveis; não há benefício adicional na combinação de budesonida com dexametasona.[6]

Epinefrina nebulizada

A epinefrina atua predominantemente por seus efeitos α-adrenérgicos, promovendo vasoconstrição da mucosa respiratória e redução rápida do edema subglótico.

Seu início de ação ocorre em cerca de dez minutos, com duração de até duas horas. A absorção sistêmica é limitada pela intensa vasoconstrição local, o que confere perfil de segurança favorável: análise de sete ensaios clínicos randomizados com 238 crianças não registrou algum evento adverso grave[7]; aumentos de frequência cardíaca de 7 a 21 bpm foram observados em poucos estudos e considerados clinicamente irrelevantes. No Brasil, apenas a epinefrina L (1:1000) está disponível – dois ensaios clínicos randomizados demonstraram sua equivalência terapêutica à epinefrina racêmica 2,25%. A dose recomendada é de 3 a 5 mL (0,5mL/Kg) sem diluição, em nebulização de 5 a 15 minutos.[7] A epinefrina não altera o curso natural da doença; seu efeito é de alívio sintomático rápido. Toda criança que a receber deve ser monitorada por 2 a 4 horas, após a administração, pelo risco de recorrência dos sintomas (efeito rebote). Ela pode ser repetida a cada 20 minutos; três ou mais doses em 2 a 3 horas indicam monitorização cardíaca contínua.

2.5.3. IMINÊNCIA DE FALÊNCIA RESPIRATÓRIA (WESTLEY ≥ 12)

Na iminência de falência respiratória, a epinefrina nebulizada deve ser administrada imediatamente, seguida de dexametasona 0,6 mg/kg por via intravenosa ou intramuscular. O paciente deve ser admitido em UTI Pediátrica, e a intubação orotraqueal deve ser realizada em ambiente controlado – idealmente com anestesiologista ou otorrinolaringologista –, utilizando tubo 0,5 a 1 mm menor que o calculado para a idade e evitando bloqueadores neuromusculares – a menos que a ventilação com bolsa-máscara esteja garantida. O heliox (mistura de hélio 70-80% e oxigênio 20-30%) pode ser utilizado como medida temporária para reduzir o trabalho respiratório enquanto o corticosteroide atinge efeito máximo, mas não substitui as intervenções definitivas.[2]

É importante ressaltar que a insuficiência respiratória isolada por crupe é incomum – cerca de 8% das crianças hospitalizadas necessitam de UTI e 3% de intubação, segundo série retrospectiva do *Royal Children's Hospital de Melbourne*, com 2.188 crianças. A deterioração abrupta, especialmente com resposta inadequada à epinefrina, deve sempre levantar suspeita de traqueíte bacteriana secundária.[9]

2.6. CRITÉRIOS DE ALTA E INTERNAÇÃO

Após 2 a 4 horas de observação, a criança pode receber alta se apresentar ausência de estridor em repouso, oximetria de pulso normal, boa troca gasosa, coloração adequada, nível de consciência normal, tolerância a líquidos por via oral e cuidadores orientados com capacidade de retorno seguro. Aproximadamente de 3% a 5% das crianças retornam ao serviço após alta com corticosteroide e epinefrina; agendar reavaliação em 24 horas é uma prática prudente. As indicações de internação incluem crupe grave com má entrada de ar, sintomas moderados ou graves que

persistem após tratamento inicial, necessidade de oxigênio suplementar, desidratação, lactentes abaixo de seis meses, retornos repetidos em 24 horas e aparência tóxica ou suspeita de infecção bacteriana secundária.[2]

Quadro 2. Estratificação de gravidade e conduta no Crupe (escore de *Westley*).

Pontuação	Gravidade	Dexametasona	Epinefrina Nebulizada	Destino
≤ 2	Leve	0,15-0,6 mg/kg VO, dose única	Não indicada	Alta domiciliar + orientações
3 a 7	Moderado	0,6 mg/kg VO/IM, dose única	3-5 mL (1:1.000) – observar 2-4h	Observar; Internação se não houver melhora
8 a 11	Grave	0,6 mg/kg IV/IM imediata	5 mL (1:1.000), repetir PRN	Internação; avaliar UTI
≥ 12	Iminência resp.	0,6 mg/kg IV imediata	Imediata, repetir conforme necessário	UTI Pediátrica; preparar IOT

VO = via oral; IM = intramuscular; IV = intravenosa;
IOT = intubação orotraqueal; PRN = conforme necessário.

Fonte: *Westley et al*. (1978).

Quadro 3. Farmacologia da Dexametasona e Epinefrina no Crupe.

Fármaco	Dose e Via	Início de Ação	Observações
Dexametasona (1ª linha)	0,15-0,6 mg/kg VO/IM/IV (máx. 16 mg), dose única	2-6 horas	Meia-vida 36-72h; reduz retornos em ~48%; dose de 0,15 mg/kg eficaz no crupe leve-moderado
Prednisolona (alternativa)	1 mg/kg VO (máx. 60 mg)	2-6 horas	Eficácia similar no curto prazo; mais palatável em algumas formulações
Budesonida nebulizada	2 mg, dose única, inalatório	1-3 horas	Alternativa se vômitos e sem acesso venoso; sem benefício adicional em combinação com dexametasona
Epinefrina L 1:1.000	3-5 mL sem diluição, nebulização 5-15 min	~10 minutos	Duração ~2h; monitorizar 2-4h por rebote; repetir a cada 20 min se necessário

Fonte: *Woods et al.* (2025).

3. TRAQUEÍTE BACTERIANA

3.1. DEFINIÇÃO E EPIDEMIOLOGIA

A traqueíte bacteriana – também denominada crupe bacteriano, crupe membranoso ou laringotraqueobronquite aguda bacteriana – é uma infecção bacteriana invasiva e exsudativa dos tecidos moles da traqueia, potencialmente fatal. Representa uma emergência pediátrica das vias aéreas que exige reconhecimento precoce, pois a obstrução progressiva por secreções mucopurulentas e pseudomembranas pode ser catastrófica se não tratada com agressividade.

A incidência estimada é de 1 caso por 1.000.000 crianças por ano, embora esse número provavelmente subestime a realidade, com o aumento do reconhecimento de formas menos graves. A doença acomete predominantemente crianças nos primeiros seis anos de vida, com média de idade entre 10 e 75 meses nas séries publicadas, mas foi descrita desde lactentes de um mês até adultos. Há leve predominância masculina (razão M:F de 1,3:1). A incidência aumenta no outono e no inverno, coincidindo com as epidemias sazonais de parainfluenza, VSR, rinovírus e influenza. As taxas de intubação orotraqueal nas séries contemporâneas variam de 40% a 72%, enquanto a mortalidade estimada é de 2% a 3% – mesmo com tratamento adequado.[3,8]

3.2. ETIOLOGIA E FISIOPATOLOGIA

Na maioria dos casos, a traqueíte bacteriana ocorre como complicação de uma infecção viral prévia das vias aéreas superiores: o vírus causa lesão do epitélio pseudoestratificado colunar que reveste a traqueia, desencadeando resposta inflamatória local e criando porta de entrada para bactérias oportunistas. Os vírus parainfluenza e influenza são os mais frequentemente associados como agentes predisponentes; VSR, rinovírus, sarampo e enterovírus também são descritos. Em menor número de casos, o início é primário e fulminante, sem pródromo viral identificável.[3]

O *Staphylococcus aureus* – incluindo cepas resistentes à meticilina (MRSA) – é o patógeno bacteriano mais frequentemente isolado em culturas traqueais. A doença é frequentemente polimicrobiana; outros agentes comuns incluem *Streptococcus pneumoniae, Streptococcus pyogenes* (grupo A), *Streptococcus alfa-hemolítico, Moraxella catarrhalis* (mais prevalente em crianças menores), *Haemophilus influenzae* e, menos frequentemente, *Pseudomonas aeruginosa, Klebsiella pneumoniae* e *Escherichia coli*. Em alguns casos, as culturas são negativas – possíveis explicações incluem uso prévio de antibióticos, infecção viral isolada ou microrganismos fastidiosos.[3,8]

A invasão bacteriana da mucosa traqueal lesada resulta em edema, secreções mucopurulentas espessas, ulceração e descamação progressivas. Em casos graves, formam-se pseudomembranas que se aderem à parede traqueal e podem

se desprender, causando obstrução aguda da luz traqueal. O processo pode estender-se para a subglote e os brônquios principais. Bacteremia e sepse sistêmica são raras, porém mais frequentes em imunocomprometidos.[3]

3.3. APRESENTAÇÃO CLÍNICA

Dois padrões clínicos principais são descritos. A forma secundária – mais comum – apresenta pródromo viral de um a três dias (coriza, tosse, febre), seguido de deterioração aguda com estridor, febre alta, aparência tóxica e aumento progressivo das secreções. A forma primária, incomum, tem início fulminante com progressão para insuficiência respiratória aguda em menos de 24 horas após sintomas iniciais leves, com grande toxemia desde o início e sem pródromo claro.[3,8]

A frequência dos achados clínicos nas séries de casos é bastante variável, refletindo o espectro de gravidade da doença. Tosse está presente em 80% a 90% dos casos; febre em 40% a 90%; estridor em 50% a 75%; dispneia ou retrações em 30% a 80%; rouquidão em 30% a 60%; odinofagia em 40%; e aparência tóxica em 10% a 30%. Dois achados que são incomuns na traqueíte bacteriana, mas clássicos na epiglotite, merecem atenção especial: sialorreia (apenas 10% dos casos) e posição em tripé (rara). A ausência desses sinais ajuda a distinguir traqueíte bacteriana de epiglotite – mesmo antes de qualquer exame complementar.[3,8]

A principal pista diagnóstica clínica da traqueíte bacteriana é a resposta ausente ou apenas parcial à epinefrina nebulizada em uma criança com quadro sugestivo de crupe. Enquanto o crupe viral responde bem à epinefrina, a obstrução na traqueíte bacteriana é predominantemente mecânica – causada por secreções espessas e pseudomembranas – e não simplesmente pelo edema mucoso; assim, a vasoconstrição induzida pela epinefrina não é suficiente para aliviar a obstrução. Essa dissociação entre a gravidade clínica e a resposta farmacológica é um sinal de alarme que não deve ser ignorado.[3]

3.4. DIAGNÓSTICO

O diagnóstico presuntivo baseia-se na apresentação clínica compatível: obstrução aguda das vias aéreas com febre, estridor e aspecto tóxico, em contexto de infecção viral prévia das Vias Aéreas Superiores (VAS), com má resposta à epinefrina. Os marcadores inflamatórios (proteína C-reativa, velocidade de hemossedimentação) frequentemente estão elevados, mas são inespecíficos. Leucocitose e leucopenia são igualmente comuns; número elevado de neutrófilos em bastão sugere infecção bacteriana. Hemoculturas raramente são positivas.[3]

A radiografia de pescoço e tórax é o exame de imagem de primeira linha, embora não deva atrasar o manejo da via aérea em pacientes com insuficiência respiratória.

O sinal da pirâmide (*steeple sign*) é inespecífico, presente também no crupe viral. Os achados mais específicos para traqueíte bacteriana são a irregularidade da parede traqueal e as sombras lineares intraluminais – as pseudomembranas –, presentes em 40% a 85% dos casos e referida*s como sinal da "vela derretendo" (candle dripping sign*). Infiltrados pulmonares estão presentes em 20% a 60% dos casos; sua presença indica pneumonia concomitante e aumenta a probabilidade de intubação.[3]

O diagnóstico definitivo é estabelecido pela broncoscopia, que permite a visualização direta da via aérea: estreitamento subglótico com edema e eritema, secreções espessas e purulentas na traqueia e pseudomembranas – com epiglote geralmente normal, o que ajuda a diferenciar da epiglotite. A broncoscopia é também terapêutica, pois o desbridamento dos exsudatos pode ser suficiente para evitar a intubação em casos menos graves. Nem todas as crianças necessitam do procedimento: aquelas com apresentação leve (tosse, estridor leve, odinofagia, febre sem insuficiência respiratória significativa) podem ser monitorizadas sem broncoscopia.[3,8]

3.5. TRATAMENTO

A **proteção da via aérea** é o pilar do tratamento da traqueíte bacteriana. A maioria das crianças necessita de intubação orotraqueal, idealmente realizada por anestesiologista ou otorrinolaringologista no centro cirúrgico, utilizando tubo endotraqueal 1 a 2 tamanhos menor que o esperado para a faixa etária. Bloqueadores neuromusculares devem ser evitados – a menos que a ventilação com bolsa-máscara esteja garantida. Após a intubação, o paciente deve ser admitido em UTI Pediátrica com aspiração frequente do tubo – a obstrução por secreções é a principal causa de morte. A extubação é considerada quando há melhora dos sinais sistêmicos, secreções mínimas e *air leak* detectável ao redor do tubo – geralmente entre o segundo e o quarto dia de tratamento.[3]

Todos os pacientes com suspeita de traqueíte bacteriana devem receber **antibioticoterapia intravenosa** de amplo espectro imediatamente, com cobertura obrigatória para *Staphylococcus aureus* resistente à meticilina (MRSA) (Quadro 4). O resultado da coloração de Gram pode orientar a seleção inicial, mas a cobertura ampla deve ser mantida até os resultados das culturas. O esquema preferencial é a combinação de vancomicina com ceftriaxona ou ampicilina-sulbactam. A vancomicina deve ser administrada na dose de 15 mg/kg/dose a cada seis a oito horas (máximo 4 g/dia), visando concentrações mínimas de 15 a 20 mcg/mL. A ceftarolina em monoterapia (cefalosporina de quinta geração com cobertura para MRSA) é alternativa aceitável. A linezolida pode substituir a vancomicina nas doses de 10 mg/kg/dose a cada oito horas, para menores de 12 anos (máximo 600 mg), ou 600 mg a cada 12 horas, para maiores de 12 anos.

A duração habitual da antibioticoterapia é de dez dias. A transição para a via oral é possível quando o paciente retoma a alimentação oral e apresenta melhora dos sinais

sistêmicos, desde que haja agente oral eficaz contra o patógeno documentado. Nos casos em que influenza for a causa viral predisponente confirmada, o oseltamivir deve ser iniciado o mais precocemente possível, idealmente nas primeiras 48 horas.[3]

Os **corticosteroides** não demonstraram alterar o curso clínico da traqueíte bacteriana como terapia específica. É razoável mantê-los se iniciados no pronto-socorro por suspeita inicial de crupe – dada a sobreposição clínica –, mas, após o diagnóstico de traqueíte bacteriana, não devem ser continuados como terapia específica.[3] Uma exceção é a dose única de dexametasona (0,6 mg/kg, máximo 16 mg) pré-extubação, que pode ser considerada quando a criança está clinicamente melhorada, mas sem *air leak* detectável ao redor do tubo.

A epinefrina nebulizada pode ser tentada como medida inicial em crianças com desconforto respiratório e estridor, mas a resposta geralmente é parcial ou ausente – a ausência de resposta, como enfatizado, é em si uma pista diagnóstica valiosa. Sedativos e ansiolíticos são contraindicados em pacientes não intubados, pelo risco de depressão respiratória. Pacientes intubados requerem analgesia e sedação adequadas.

Quadro 4. Antibioticoterapia empírica na traqueíte bacteriana.

Situação Clínica	Esquema Preferencial	Doses Pediátricas / Observações
1ª linha (padrão)	Vancomicina + Ceftriaxona OU Ampicilina-sulbactam	Vancomicina 15 mg/kg/dose 6-8h (máx. 4 g/dia); Ceftriaxona 100 mg/kg/dia
Alternativa à vancomicina	Linezolida	< 12 anos: 10 mg/kg/dose 8/8h (máx. 600 mg) | ≥ 12 anos: 600 mg 12/12h
Alergia grave a beta-lactâmicos	Vancomicina + Levofloxacino OU Ciprofloxacino	Levofloxa: 6m-5a: 10 mg/kg 12/12h; ≥5a: 10 mg/kg/dia (máx. 500 mg) | Cipro: 20-30 mg/kg/dia em 2 doses (máx. 800 mg)
Alergia não anafilática a penicilina ou cefalosporina	Vancomicina + Aztreonam OU Meropeném	Aztreonam 90-120 mg/kg/dia em 3-4 doses (máx. 8 g) | Meropeném 20 mg/kg/dose 8/8h (máx. 6 g/dia)
Forma não grave	Clindamicina + cefalosporina 3ª geração	Clindamicina 40 mg/kg/dia em 3 doses (máx. 2,7 g/dia) – somente se baixa resistência local em *S. aureus*

Duração habitual: 10 dias. Ajustar conforme resultado de culturas.
Fonte: *Wood CR, Hahn A* (2025).

Quadro 5. Complicações da Traqueíte Bacteriana

Complicação	Frequência Estimada
Parada cardiorrespiratória por obstrução aguda	2-3%
Choque séptico ou síndrome do choque tóxico	2-3%
Síndrome do desconforto respiratório agudo (SDRA)	1-3%
Pneumotórax	1-2%
Edema pulmonar pós-obstrutivo	0,5-1%
Estenose subglótica (sequela pós-intubação)	~1%
Mortalidade global	~2–3% dos casos

Fonte: *Woods CR, Hahn A* (2025).

4. EPIGLOTITE (SUPRAGLOTITE)

4.1. DEFINIÇÃO E EPIDEMIOLOGIA

A epiglotite – ou supraglotite – é a inflamação da epiglote e das estruturas supraglóticas adjacentes (pregas ariepiglóticas, aritenoides), predominantemente de causa infecciosa. Sem tratamento adequado e oportuno, pode evoluir para obstrução de via aérea com risco imediato de vida. A introdução das vacinas conjugadas contra o *Haemophilus influenzae* tipo b (Hib) nos calendários vacinais infantis transformou radicalmente o perfil epidemiológico dessa doença.

Antes da vacinação universal, a epiglotite por Hib era uma emergência pediátrica frequente, acometendo tipicamente crianças entre dois e seis anos de idade de forma fulminante e com necessidade quase universal de via aérea artificial. Atualmente, sua incidência em crianças é tão baixa quanto dois casos por dez milhões em populações com alta cobertura vacinal. A doença deslocou-se demograficamente para o adulto, com incidência estimada de 0,6 a 1,9 casos por 100.000 por ano e média de idade de 45 a 49 anos. Estudos retrospectivos documentam, paradoxalmente, tendência de aumento anual da

incidência total – série chinesa com 366 adultos (2014-2023) evidenciou elevação de 17 para 45 casos por ano –, possivelmente pelo maior reconhecimento e diagnóstico de formas subagudas em adultos.[1,5]

4.2. ETIOLOGIA

Na era pré-vacinal, o Hib era o agente quase exclusivo em crianças. Atualmente, os patógenos predominantes em pacientes vacinados são *Staphylococcus aureus* (incluindo MRSA), *Streptococcus pyogenes* (grupo A), *Streptococcus pneumoniae* e *Neisseria meningitidis*. Em imunocomprometidos, patógenos menos usuais – como *Klebsiella, Pseudomonas, Serratia, Enterobacter* e anaeróbios (*Prevotella, Fusobacterium*) – podem ser responsáveis, bem como agentes fúngicos (*Candida albicans, Histoplasma capsulatum*). Vírus – como influenza A e B, *vírus herpes simplex* (HSV), *vírus varicela-zóster* (VVZ) e *vírus Epstein-Barr* (EBV) e vírus causador da COVID-19 (SARS- CoV-2) - raramente causam epiglotite isoladamente, mas frequentemente atuam como cofatores para superinfecção bacteriana.

Causas não infecciosas incluem trauma térmico (inalação de fumaça, ingestão de líquidos quentes, cigarro eletrônico), trauma direto à epiglote, ingestão de cáusticos, doenças linfoproliferativas, granulomatoses (granulomatose com poliangiite, sarcoidose, policondrite recidivante) e angioedema. O reconhecimento dessas etiologias é importante para não retardar o diagnóstico em pacientes vacinados com apresentação atípica.[1]

4.3. FISIOPATOLOGIA

A epiglote conecta-se às porções anterior e superior da laringe, formando a parede posterior espaço da valécula na base da língua. Durante a deglutição, ela fecha-se sobre a laringe, prevenindo aspiração. O edema e a inflamação concentram-se predominantemente na superfície lingual (anterior) da epiglote, porque o epitélio e a lâmina própria estão frouxamente aderidos a essa superfície – ao contrário da superfície laríngea, onde a aderência é firme –, permitindo o rápido acúmulo de fluido e células inflamatórias no espaço potencial entre o epitélio escamoso e a cartilagem epiglótica.

As redes abundantes de vasos linfáticos e sanguíneos facilitam a disseminação rápida da infecção para toda a laringe supraglótica. O edema provoca queda posterior da epiglote, obstruindo a via aérea laríngea. Os enrolamentos posterior e inferior da epiglote edemaciada bloqueiam predominantemente o fluxo inspiratório, explicando o padrão de estridor inspiratório. A obstrução pode ser rápida e imprevisível, culminando em parada cardiorrespiratória sem avisos prévios – razão pela qual o limiar de intervenção é baixo e a chamada da equipe especializada deve ser precoce.[1]

4.4. APRESENTAÇÃO CLÍNICA

A epiglotite pode se apresentar de duas formas distintas – determinadas principalmente pela faixa etária e pelo agente etiológico. A forma aguda, clássica em crianças não vacinadas contra Hib, caracteriza-se por início abrupto em menos de 24 horas, febre alta (38,8 a 40°C), estridor progressivo, intensa disfagia com sialorreia, voz abafada (a chamada "voz de batata quente") e postura característica em tripé ou "cheirador" – o paciente senta-se com tronco inclinado para frente, pescoço hiperextendido e queixo projetado, tentando maximizar o diâmetro da via aérea obstruída. A aparência tóxica, a agitação e a recusa em deitar-se são achados clássicos. Notavelmente, a tosse ladrante está ausente – sua presença deve afastar o diagnóstico de epiglotite e orientar para crupe ou traqueíte bacteriana.[1]

A forma subaguda é predominante em adultos e em crianças mais velhas vacinadas. A odinofagia progressiva – muitas vezes descrita como desproporcional ao exame orofaríngeo, que pode ser normal – é a queixa dominante, presente em 93,2% dos pacientes em série retrospectiva chinesa com 366 adultos. Disfagia ocorre em 48,1% e febre em apenas 10,7% dos casos. O desconforto respiratório é relatado como queixa principal em apenas 14,5% dos pacientes adultos, reforçando que a forma subaguda pode ser insidiosa e o diagnóstico atrasado se o limiar de suspeita for baixo. Crianças vacinadas com mais de seis anos tendem a apresentar quadros menos fulminantes, mais parecidos com a forma adulta.[1,5]

4.5. DIAGNÓSTICO

O limiar de suspeita clínica deve ser baixo. Considera-se o diagnóstico de epiglotite em qualquer criança com febre, estridor e aparência tóxica sem tosse ladrante – especialmente se não vacinada para Hib –, e em qualquer paciente com dor de garganta intensa desproporcional ao exame orofaríngeo, disfagia com sialorreia ou dor no pescoço anterior ao nível do hioide.[1]

A laringoscopia flexível acordado (LFA) é o método preferencial para confirmação diagnóstica em pacientes que mantêm a via aérea, devendo ser realizada por otorrinolaringologista ou médico com *expertise* similar, em ambiente onde a via aérea pode ser protegida imediatamente. A epiglote eritematosa e edemaciada – classicamente descrita como aspecto de "cereja vermelha" – é o achado patognomônico. Obstrução igual ou superior a 50% do lúmen laríngeo à LFA é indicação de intubação orotraqueal.[1]

A radiografia cervical lateral de tecidos moles é uma alternativa quando a LFA não está disponível, a ser realizada somente em pacientes estáveis – com pessoal e equipamento para manejo de via aérea presentes durante o exame. O sinal do polegar (*thumb sign*), resultante do espessamento e do aumento da epiglote,

tem sensibilidade de 77% a 88% em adultos, podendo ser falsamente negativo em pacientes que receberam antibióticos. A tomografia computadorizada de pescoço é reservada para diagnósticos incertos ou suspeita de complicações (abscesso epiglótico – presente em até 30% dos casos em adultos).[1]

CONTRAINDICAÇÃO ABSOLUTA: Em crianças com desconforto respiratório grave, postura em tripé ou "cheirador", NÃO se deve tentar visualizar a epiglote com abaixador de língua ou qualquer instrumento fora de ambiente controlado. A estimulação orofaríngea pode precipitar laringoespasmo e parada cardiorrespiratória. Nesses pacientes, a confirmação diagnóstica deve ser feita durante o manejo da via aérea na sala de cirurgia, com anestesiologista e otorrinolaringologista presentes.

4.6. MANEJO DA VIA AÉREA

O controle da via aérea é a prioridade máxima e deve ser a primeira ação em todo paciente com epiglotite. A equipe especializada – anestesiologista, otorrinolaringologista, intensivista e médico de emergência – deve ser acionada imediatamente ao menor sinal de suspeita, pois a deterioração pode ser rápida e sem aviso. Enquanto o preparo é feito, a criança deve ser mantida em posição de conforto (sentada no colo dos cuidadores), recebendo oxigênio umidificado de forma não ameaçadora (*blow-by*: máscara em copo descartável a 10 L/min). Nenhum procedimento invasivo – punção venosa, flebotomia, exame orofaríngeo – deve ser realizado antes de garantir a via aérea em crianças com obstrução iminente.

A decisão entre intubação e observação em UTI depende da faixa etária e do grau de obstrução (Quadro 6). Em crianças menores de seis anos, a intubação orotraqueal é recomendada mesmo na ausência de desconforto grave, dada a imprevisibilidade da progressão no calibre reduzido da via aérea pediátrica – a mortalidade é de 6% sem via aérea artificial versus menos de 1% com intubação. Em pacientes maiores de seis anos e em adultos com obstrução inferior a 50% pela LFA, aparência não tóxica, evolução não rápida (sintomas por mais de 24 horas) e sem imunocompromisso é aceitável a observação em UTI sem intubação – 70% a 96% dos adultos são manejados sem via aérea artificial, segundo a literatura recente. A presença de especialista em via aérea disponível 24 horas é mandatória nesse cenário.[1]

Na intubação, o videolaringoscópio é preferencial – por proporcionar melhor visualização da epiglote inflamada. Deve-se usar tubo endotraqueal 1 a 2 tamanhos menor que o calculado, levantar diretamente a epiglote com a ponta da lâmina (não posicionar na valécula) e preparar introdutor (*bougie*) para facilitar a passagem em caso de glote insuficientemente visível. Um segundo operador deve estar pronto para realizar via aérea cirúrgica – cricotireoidotomia com agulha, em crianças até

10 a 12 anos, ou cricotireoidotomia cirúrgica pela técnica escalpelo-dedo-bougie, em maiores de 12 anos e adultos – caso a intubação falhe.[4]

4.7. ANTIBIOTICOTERAPIA E TERAPIAS A EVITAR

Todo paciente com epiglotite deve receber antibioticoterapia empírica intravenosa (Quadro 7), colhendo hemocultura e, em pacientes intubados, cultura da epiglote antes de iniciar. O regime de primeira linha é ceftriaxona associada à vancomicina, visando cobertura de Hib, pneumococo, *S. pyogenes* e *S. aureus* – incluindo MRSA. A duração habitual é de sete a dez dias, podendo parte do curso ser completada por via oral, com melhora clínica.[1]

Duas terapias amplamente difundidas em outras doenças das vias aéreas não têm benefício comprovado na epiglotite e devem ser evitadas. Os corticosteroides não demonstraram redução no tempo de internação, na duração de intubação ou no tempo em UTI em estudos retrospectivos, havendo o risco teórico de progressão de infecção viral ou bacteriana secundária. A epinefrina racêmica nebulizada também não apresenta benefício comprovado; ao contrário, nebulizações em crianças pequenas podem causar agitação e piorar o comprometimento da via aérea.[1]

Quadro 6. Decisão de intubação versus observação em UTI na epiglotite.

Critério	Intubação Recomendada	Observação em UTI (sem IOT)
Faixa etária	Crianças < 6 anos: sempre intubar	≥ 6 anos / adultos com critérios favoráveis
Obstrução pela LFA	≥ 50% do lúmen laríngeo	< 50% do lúmen laríngeo
Aspecto clínico	Tóxico, progressão rápida (< 24h)	Não tóxico, evolução > 24h
Imunidade	Imunocomprometido	Imunocompetente
Via aérea	Anomalia anatômica prévia	Via aérea anatômica normal
Desfecho esperado	Mortalidade < 1% com IOT (vs. 6% sem em < 6a)	70-96% dos adultos manejados sem IOT na literatura atual

LFA: laringoscopia flexível acordado; IOT: intubação orotraqueal.
Especialista em "via aérea" disponível 24h é OBRIGATÓRIO para observação sem IOT.

Fonte: Woods; Arnold (2026).

Quadro 7. Antibioticoterapia empírica na epiglotite.

Situação Clínica	Regime Recomendado
Imunocompetente (1ª Linha)	Ceftriaxona IV + Vancomicina IV
Baixa prevalência local de MRSA	Cefepima em monoterapia — alternativa aceitável
Alergia grave a penicilina/cefalosporina	Vancomicina + Levofloxacino OU Carbapenem (meropeném)
Imunocomprometido	Cobertura ampliada (Klebsiella, Pseudomonas, fungos, vírus) – consultar infectologista
Epiglotite + influenza confirmado	Adicionar oseltamivir
Epiglotite + COVID-19 confirmado	Manejo específico conforme protocolo COVID vigente

Duração: 7-10 dias. Parte do curso pode ser completada por VO, com melhora clínica. Ajustar conforme culturas.

Fonte: Woods; Arnold (2026).

5. DIAGNÓSTICO DIFERENCIAL

O diagnóstico diferencial das obstruções infecciosas das VAS em pediatria (Quadro 8) exige atenção sistemática, pois o retardo no reconhecimento das condições mais graves – traqueíte bacteriana e epiglotite – pode resultar em desfechos fatais. A análise integrada de três eixos clínicos – o padrão de início e progressão, as características da voz e a presença ou a ausência de sialorreia e posição em tripé – permite, na grande maioria dos casos, orientar o raciocínio antes de qualquer exame.

O crupe viral diferencia-se das demais condições pela presença da tosse ladrante característica, que está ausente tanto na epiglotite quanto na traqueíte bacteriana em sua apresentação pura. A rouquidão (voz rouca) orienta para doença laríngea ou subglótica, enquanto a voz abafada (*"hot potato voice"*) indica comprometimento supraglótico, como na epiglotite e no abscesso peritonsilar. A boa resposta à epinefrina nebulizada é um dado que favorece o crupe viral; sua ausência, em contexto clínico sugestivo, deve elevar imediatamente a suspeita de traqueíte bacteriana.[2,3]

A sialorreia é um sinal de alarme de comprometimento supraglótico – é característica da epiglotite, relativamente incomum na traqueíte bacteriana (10% dos casos) e ausente no

crupe. A posição em tripé ou em "cheirador", adotada para aliviar a obstrução, é clássica na epiglotite e incomum na traqueíte bacteriana, pois, nessa condição, a obstrução é mecânica (secreções, pseudomembranas) e não responde a mudanças posicionais. O abscesso retrofaríngeo distingue-se pela rigidez cervical, dor à movimentação do pescoço e disfagia em crianças de dois a quatro anos, com confirmação pela tomografia computadorizada. O abscesso peritonsilar caracteriza-se pelo trismo, desvio da úvula contralateral e abaulamento amigdaliano – predominando em adolescentes.[1,2,3,4]

Quadro 8. Diagnóstico diferencial das principais causas de obstrução infecciosa das VAS em pediatria.

Achado Clínico	Crupe Viral	Traqueíte Bacteriana	Epiglotite
Faixa etária típica	6 meses a 6 anos	< 6 anos (média 1-6 anos)	Pré-escolar (não vacinados); adultos (vacinados)
Início	Gradual (12-48h), pródromo viral	Súbito, piora de pródromo viral (1-3 dias)	Abrupto (< 24h) ou subagudo em adultos
Febre	Leve a moderada	Alta, presente em 40-90%	Alta em crianças; baixa/ausente em adultos
Tosse ladrante	✔ Característica	✔ Presente (80-90%)	✘ Ausente
Rouquidão	✔ Presente	✔ Comum (30-60%)	Voz abafada (*"hot potato voice"*)
Sialorreia	✘ Ausente	✘ Rara (10%)	✔ Característica
Disfagia/ odinofagia	✘ Ausente	✘ Rara	✔ Intensa, dominante
Postura em tripé/cheirador	✘ Ausente	✘ Rara – diferencia de epiglotite!	✔ Característica
Aparência tóxica	Leve ou ausente	Presente em 10-30%	Clássica em crianças com Hib
Resposta à epinefrina	✔ Boa	⚠ Ausente ou parcial	✘ Não indicada
Localização anatômica	Subglótica	Traqueia + subglote (membranas)	Supraglótica (epiglote + aritenoides)
Agente principal	Vírus parainfluenza	*S. aureus*/MRSA	*S. aureus, S. pyogenes, S. pneumoniae* (Hib: não vacinados)

✔: presente/característico; ✘: ausente; ⚠: variável/sinal de alerta.
Fonte: *Loftis LL* (2025).

Quadro 9. Achados radiológicos comparativos entre quadros de obstrução infecciosa das vias aéreas superiores em pediatria.

Condição	Radiografia AP	Radiografia Lateral	TC/Outros
Crupe viral	Sinal da pirâmide *(steeple sign)* – estreitamento subglótico cônico	Opacificação subglótica; epiglote normal	Raramente necessário
Traqueíte bacteriana	Sinal da pirâmide (inespecífico); irregularidade da parede traqueal; *candle dripping sign (pseudomembranas)*	Estreitamento subglótico; sombras lineares intraluminais	Não indicado rotineiramente; útil para estenose subglótica
Epiglotite	Espessamento das pregas ariepiglóticas (> 7 mm em adultos)	Sinal do polegar *(thumb sign)*; epiglote > 8 mm; perda do espaço valecular	TC para abscesso epiglótico ou diagnóstico incerto
Abscesso retrofaríngeo	—	Alargamento do espaço retrofaríngeo (> 1 corpo vertebral em C2-C3)	TC com contraste (padrão-ouro)

AP: anteroposterior; TC: tomografia computadorizada.

Fonte: *Loftis LL* (2025).

Figura 1. Via aérea pediátrica: anatomia e pontos críticos

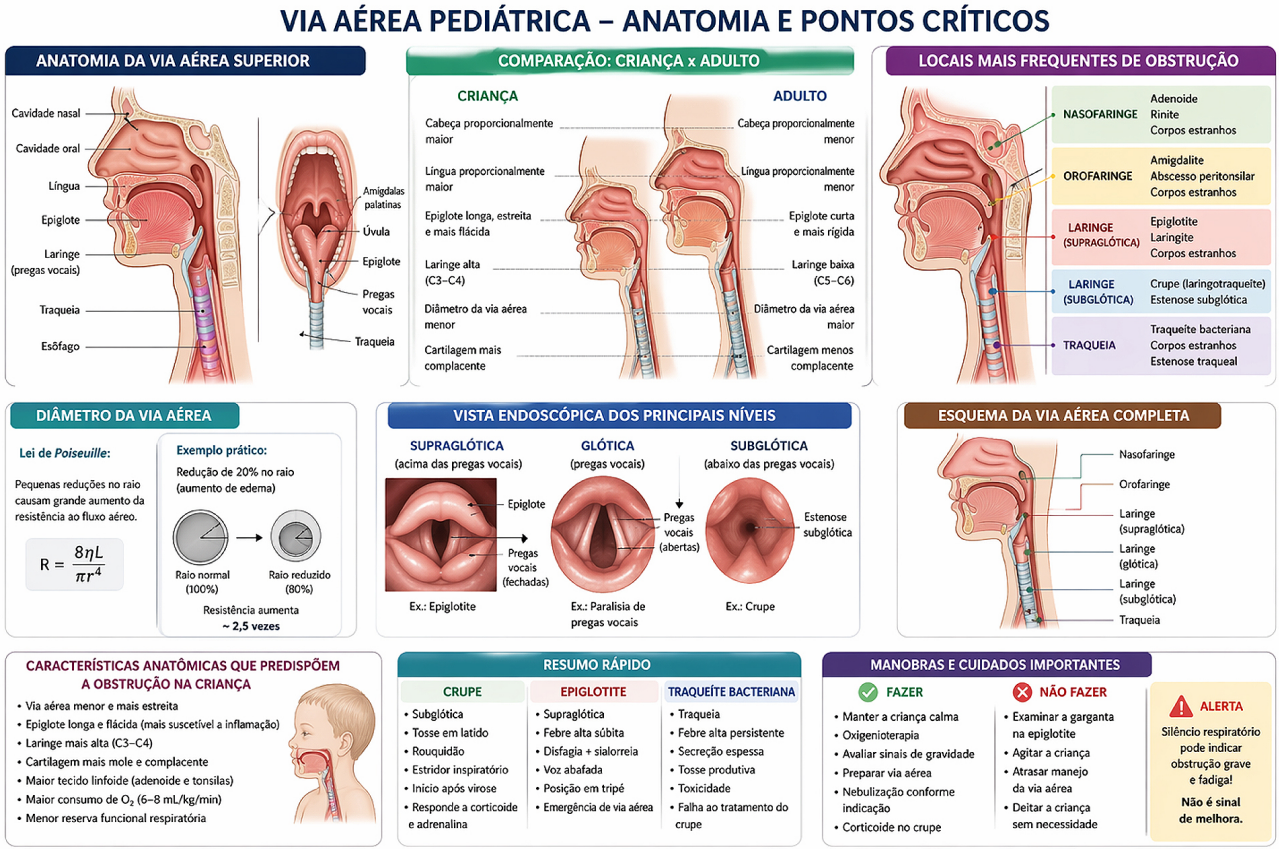

Fonte: *Patnaik S et al* (2021)

6. MANEJO DA VIA AÉREA: PRINCÍPIOS E TÉCNICA

6.1. AVALIAÇÃO E ESTRATIFICAÇÃO DA OBSTRUÇÃO

A avaliação inicial da criança com obstrução infecciosa das VAS deve ser rápida, sistemática e orientada para identificar aquelas que necessitam de intervenção emergencial imediata. A prioridade absoluta é manter a criança calma e confortável: agitação e choro aumentam a pressão negativa inspiratória, intensificam o colapso dinâmico da via aérea torácica e podem precipitar obstrução total em pacientes com comprometimento moderado.

A obstrução leve caracteriza-se pela capacidade de falar (voz pode estar rouca), boa entrada de ar, estridor inspiratório apenas com agitação e retrações mínimas ou ausentes. Na obstrução moderada a grave, observam-se taquipneia, estridor inspiratório e possivelmente expiratório em repouso, tempo inspiratório prolongado com esforço significativo (retrações supraesternais, aletas nasais, gemidos) e diminuição da entrada de ar. A obstrução grave ou completa é identificada pela hipoxemia (SpO_2 < 91%), postura em tripé ou cheirador, rebaixamento do nível de consciência, ausência de choro ou tosse e "*gagging*" silencioso – sinais de iminência de parada respiratória que exigem ação imediata.[4]

Um ponto de atenção clínico fundamental: à medida que a insuficiência respiratória progride por fadiga muscular, a frequência respiratória frequentemente diminui e o padrão respiratório torna-se irregular. A redução do estridor em um paciente previamente com estridor intenso pode indicar melhora – ou piora grave com exaustão. Em crianças ansiosas e hipóxicas, a coloração ruim (pálida ou cianótica) e o rebaixamento do nível de consciência são os melhores indicadores clínicos de hipoxemia.[4]

6.2. MANEJO DA VIA AÉREA EM OBSTRUÇÃO GRAVE

Diante de qualquer sinal de obstrução grave ou iminente, a equipe especializada deve ser acionada imediatamente – anestesiologista, otorrinolaringologista, intensivista pediátrico. O oxigênio suplementar umidificado deve ser ofertado de forma não ameaçadora. Em crianças pequenas, qualquer procedimento invasivo antes de garantida a via aérea pode precipitar descompensação; mantê-las no colo dos cuidadores em posição de conforto é parte essencial do manejo inicial.

Se o paciente não consegue manter a via aérea, tenta-se ventilação com bolsa-válvula-máscara (BVM) com oxigênio a 100%. Se a BVM mantém oxigenação (SpO_2 nos 80% altos, com melhora progressiva), o paciente deve ser transportado ao centro cirúrgico para intubação orotraqueal pelo profissional mais experiente disponível. Se a BVM não estabelece oxigenação adequada, realiza-se intubação por sequência rápida (ISR) imediata, com segundo profissional preparado para via aérea cirúrgica. É fundamental recordar que dispositivos supraglóticos – máscaras laríngeas, i-gel – são contraindicados na epiglotite e em toda via aérea distorcida por inflamação ou trauma, pois podem precipitar laringoespasmo; são aceitáveis apenas em obstrução por edema de língua, como no angioedema.[1,4]

6.3. SEQUÊNCIA RÁPIDA DE INTUBAÇÃO (ISR) EM PEDIATRIA

A ISR é o método padrão para intubação de emergência em crianças fora do centro cirúrgico (Quadro 10). A pré-oxigenação com oxigênio a 100% por máscara não reinalante deve ser realizada por três minutos; a oxigenação apneica por cateter nasal (1 L/min por ano de idade) complementa a manutenção da oxigenação durante a laringoscopia. A atropina (0,02 mg/kg IV) é indicada como pré-tratamento em lactentes abaixo de um ano, em pacientes em choque e em menores de cinco anos quando se utiliza succinilcolina, para prevenir bradicardia reflexa.[4]

Para a indução, a cetamina (1 a 2 mg/kg IV) é a primeira escolha em pacientes hemodinamicamente instáveis ou com broncoespasmo, por suas propriedades broncodilatadoras, simpaticomiméticas e anestésicas. O etomidato (0,3 mg/kg IV) é alternativa neuroprotegida, com cautela em sepse pela supressão adrenal transitória. Como bloqueador neuromuscular, a succinilcolina (2 mg/kg em menores de dois anos; 1 a 1,5 mg/kg nos demais) oferece bloqueio rápido e reversão espontânea veloz – é contraindicada em miopatias, queimaduras após 48 horas e hipercalemia. O rocurônio (1 mg/kg IV) é alternativa de ação rápida, reversível com sugammadex (16 mg/kg).[4]

No posicionamento para laringoscopia, a chamada "posição de cheirar" – com o meato auditivo externo alinhado anteriormente ao ombro – otimiza o eixo de visualização. Em vias aéreas comprometidas pela epiglotite ou traqueíte bacteriana, o tubo endotraqueal deve ser 1 a 2 tamanhos menor que o calculado, o videolaringoscópio é preferencial, por proporcionar melhor visualização, e o introdutor (*bougie*) deve estar sempre disponível. Na via aérea cirúrgica de emergência, utiliza-se a cricotireoidotomia com agulha (cateter IV 13 a 18G com angulação caudal de 30 a 45°), como medida temporária em menores de 10 a 12 anos, e a cricotireoidotomia cirúrgica pela técnica escalpelo-dedo-*bougie* com tubo 6 mm em maiores de 12 anos e adultos.

Quadro 10. Sequência rápida de intubação em pediatria: fármacos e doses.

Etapa	Fármaco/ Manobra	Dose/Técnica	Observações
Pré-oxigenação	O_2 100% máscara não reinalante + cateter nasal	3 min máscara; cateter: 1 L/min/ano de idade (apneica)	Maximiza reserva de oxigênio
Pré-tratamento	Atropina	0,02 mg/kg IV	< 1 ano; choque; < 5 anos com succinilcolina
Indução – 1ª escolha	Cetamina	1-2 mg/kg IV	Instabilidade hemodinâmica, broncoespasmo
Indução – 2ª escolha	Etomidato	0,3 mg/kg IV	Neuroproteção; cuidado na sepse
BNM – 1ª escolha	Succinilcolina	< 2 anos: 2 mg/kg; demais: 1-1,5 mg/kg IV	Contraindicado: miopatias, queimaduras > 48h, hipercalemia
BNM – alternativa	Rocurônio	1 mg/kg IV	Reversível com sugammadex 16 mg/kg
Posicionamento	"Posição de cheirar"	Meato auditivo externo anterior ao ombro	Otimiza eixo de visão laríngeo
Tubo endotraqueal	1-2 tamanhos menor que o calculado	Videolaringoscópio preferencial	*Bougie* disponível; segundo operador preparado para VA cirúrgica

BNM: bloqueador neuromuscular; VA: via aérea.

Fonte: *Gelbart B* (2016).

7. ABORDAGEM MULTIDISCIPLINAR E PONTOS-CHAVE

O manejo das obstruções infecciosas das VAS em pediatria é intrinsecamente multidisciplinar. A colaboração precoce entre pediatras, otorrinolaringologistas, intensivistas pediátricos e anestesiologistas é fundamental para o desfecho favorável, especialmente nos casos de obstrução progressiva ou necessidade de intervenção cirúrgica na via aérea. A chamada da equipe especializada deve ocorrer antes da descompensação – quando a situação ainda é manejável – e não depois de instalada a crise, quando cada segundo é crítico.

A vacinação é o elemento preventivo de maior impacto para epiglotite e traqueíte bacteriana. As imunizações contra Hib, pneumococo, influenza e sarampo reduziram dramaticamente a incidência das formas mais graves dessas doenças. Crianças totalmente vacinadas, que desenvolvem epiglotite por Hib ou pneumococo, devem ser investigadas para imunodeficiência primária ou secundária.[1,3]

PONTOS-CHAVE PARA A PRÁTICA CLÍNICA

1. A estabilização da via aérea precede qualquer investigação diagnóstica em obstrução grave – nunca atrasar por esperar exames.
2. Crupe: diagnóstico clínico. Dexametasona em TODOS os casos atendidos em serviço. Epinefrina para moderados-graves. Antibióticos NÃO indicados.
3. Traqueíte bacteriana: suspeitar quando crupe piora abruptamente com febre alta, toxemia e MÁ RESPOSTA à epinefrina. Cobertura empírica OBRIGATÓRIA para MRSA.
4. Epiglotite: NÃO examinar orofaringe com abaixador de língua fora de ambiente controlado. NÃO usar corticosteroide, adrenalina nebulizada ou dispositivos supraglóticos.
5. Crupe recorrente ou atípico (< 6 meses ou > 6 anos, sintomas graves ou sem resposta ao tratamento): investigar anomalia estrutural subjacente e encaminhar ao otorrinolaringologista.
6. Vacinação: Hib, pneumococo e influenza são as principais medidas preventivas das formas graves.

REFERÊNCIAS

01. Woods CR, Arnold S. Epiglottitis (supraglottitis): Clinical features, diagnosis and management. UpToDate. Literature review through Mar 2026. Last updated: Aug 2025.

02. Woods CR, Goldman M, Tovar Padua L. Croup: Clinical features, evaluation, diagnosis and management. UpToDate. Last updated: Dec 2025. Literature review through Mar 2026.

03. Woods CR, Hahn A. Bacterial tracheitis in children: Clinical features, diagnosis, treatment and prevention. UpToDate. Last updated: Apr 2025.

04. Loftis LL. Emergency evaluation of acute upper airway obstruction in children. UpToDate. Last updated: Nov 2025.

05. Fan Z, Qiao T, Shi S, et al. Epidemiology, presentation, management and outcomes of patients with acute epiglottitis: a 10-year retrospective study. Eur Arch Otorhinolaryngol. 2025;282:333-40.

06. Aregbesola A, Tam CM, Kothari A, et al. Glucocorticoids for croup in children. Cochrane Database Syst Rev. 2023;1:CD001955.

07. Zhang L, Sanguebsche LS. The safety of nebulization with 3 to 5 mL of adrenaline (1:1000) in children: an evidence based review. J Pediatr (Rio J). 2005;81(3): 193-7.

08. Casazza G, Graham ME, Nelson D, et al. Pediatric bacterial tracheitis: a variable entity. Otolaryngol Head Neck Surg. 2019;160(3):546-49.

09. Gelbart B, Parsons S, Sarpal A, et al. Intensive care management of children intubated for croup: a retrospective analysis. Anaesth Intensive Care. 2016;44(2):245-50.

10. Patnaik S, Zacharias G, Jain MK, et al. Etiology, clinical profile, evaluation and management of stridor in children. Indian J Pediatr. 2021;88(11):1115-20.

Questionário Pós-teste

Agora que você já estudou, responda com o que sabe.

Não volte ao pré-teste e nem utilize o texto antes de terminar a realização do pós-teste.

Após terminar o pós-teste compare-o com o pré-teste e, se necessário, solucione as dúvidas utilizando o texto.

Assinale se as questões abaixo são verdadeiras (V) ou falsas (F):

01. Uma criança de 2 anos apresenta tosse em latido, rouquidão e estridor apenas ao choro, sem sinais de esforço respiratório. Nessa situação, a administração de dexametasona e manejo ambulatorial são apropriados.
Verdadeira [ ] Falsa [ ] Não sei [ ]

02. Em uma criança com suspeita de epiglotite, a realização imediata de exame da orofaringe com abaixador de língua é necessária para confirmação diagnóstica antes de qualquer conduta.
Verdadeira [ ] Falsa [ ] Não sei [ ]

03. Criança com estridor em repouso, retrações e boa perfusão periférica deve receber epinefrina nebulizada e ser observada, mesmo após melhora inicial.
Verdadeira [ ] Falsa [ ] Não sei [ ]

04. Uma criança previamente tratada como crupe que evolui com febre alta, secreção traqueal espessa e aspecto tóxico provavelmente mantém o diagnóstico inicial.
Verdadeira [ ] Falsa [ ] Não sei [ ]

05. Em pacientes pediátricos, a presença de sialorreia associada à dificuldade para deglutir sugere comprometimento supraglótico e maior risco de obstrução súbita.
Verdadeira [ ] Falsa [ ] Não sei [ ]

06. Uma criança com estridor, que apresenta melhora do ruído respiratório, mas evolui com sonolência e diminuição do esforço respiratório, provavelmente está melhorando clinicamente.
Verdadeira [ ] Falsa [ ] Não sei [ ]

07. No crupe, a epinefrina nebulizada reduz o edema de vias aéreas superiores de forma rápida, mas seu efeito é temporário, podendo haver recorrência dos sintomas.
Verdadeira [ ] Falsa [ ] Não sei [ ]

08. Uma criança com febre alta, estridor, tosse produtiva e secreção abundante, sem sialorreia, sugere mais fortemente epiglotite do que traqueíte bacteriana.
Verdadeira [ ] Falsa [ ] Não sei [ ]

09. A administração de antibióticos está indicada rotineiramente em todos os casos de crupe, independentemente da gravidade.
Verdadeira [ ] Falsa [ ] Não sei [ ]

10. Uma criança com suspeita de epiglotite deve ser mantida calma, preferencialmente no colo do responsável, evitando-se intervenções que possam aumentar a agitação.
Verdadeira [ ] Falsa [ ] Não sei [ ]

11. A redução do calibre da via aérea em crianças, mesmo que pequena, pode causar grande aumento da resistência ao fluxo aéreo, justificando a gravidade dos quadros obstrutivos.
Verdadeira [ ] Falsa [ ] Não sei [ ]

12. Criança com crupe moderado que apresenta melhora clínica após epinefrina pode ser liberada imediatamente, pois não há risco de recorrência.
Verdadeira [ ] Falsa [ ] Não sei [ ]

13. A presença de estridor em repouso é um marcador de maior gravidade e deve orientar condutas mais intensivas e monitorização.
Verdadeira [ ] Falsa [ ] Não sei [ ]

14. Na traqueíte bacteriana, a obstrução das vias aéreas ocorre principalmente por broncoespasmo, sendo os broncodilatadores a base do tratamento.
Verdadeira [ ] Falsa [ ] Não sei [ ]

15. Em crianças com sinais de insuficiência respiratória iminente, como hipoxemia e rebaixamento do nível de consciência, a priorização da via aérea deve ocorrer mesmo antes da definição etiológica.
Verdadeira [ ] Falsa [ ] Não sei [ ]

PRONAP-SBP
CICLO XXVIII - NÚMERO 3

TEMA 2

Introdução ao ultrassom *point-of-care* na emergência pediátrica

Texto-Base:
Laís Munhoz Soares[1]

[1] Médica Pediatra Emergencista
Professora Assistente do Departamento de Pediatria da Universidade Federal de Minas Gerais
Membro do Departamento Científico de Emergência da Sociedade Brasileira de Pediatria

Questionário Pré-teste

Responda com o que sabe.

Não se preocupe em acertar tudo antes de estudar o texto.

Também não se preocupe com o tempo que levará para respondê-lo. Não é uma prova com duração definida.

O mais importante é identificar onde você tem maior dificuldade. Isto o ajudará no estudo do tema.

Assinale se as questões abaixo são verdadeiras (V) ou falsas (F):

01. Os transdutores de ultrassom possuem cristais cerâmicos que causam efeitos conhecidos como piezoelétrico, convertem energia elétrica em ondas sonoras.
Verdadeira [ ] Falsa [ ] Não sei [ ]

02. No modo B, estruturas anecoicas aparecem escuras na tela do ultrassom.
Verdadeira [ ] Falsa [ ] Não sei [ ]

03. O *Point-of-care Ultrasound* (POCUS) permite avaliação dinâmica à beira do leito, integrando achados ultrassonográficos ao exame clínico.
Verdadeira [ ] Falsa [ ] Não sei [ ]

04. O transdutor linear é especialmente útil na emergência pediátrica para avaliação pulmonar superficial e para procedimentos guiados por ultrassom.
Verdadeira [ ] Falsa [ ] Não sei [ ]

05. As linhas B são artefatos verticais que se originam da linha pleural, alcançam o fundo da tela e apagam as linhas A.
Verdadeira [ ] Falsa [ ] Não sei [ ]

06 No exame e-FAST, a janela do quadrante superior direito (RUQ ou *Morison view*) permite avaliar líquido livre intraperitoneal e hemotórax direito.
Verdadeira [ ] Falsa [ ] Não sei [ ]

07. O protocolo e-FAST apresenta alta sensibilidade para excluir pneumotórax em pacientes traumatizados.
Verdadeira [ ] Falsa [ ] Não sei [ ]

08. No protocolo p-RUSH, a avaliação é direcionada principalmente ao coração e ao estado volêmico, refletindo as principais causas de choque na infância.
Verdadeira [ ] Falsa [ ] Não sei [ ]

09. A avaliação sistemática dos grandes vasos (*pipes*) é obrigatória em todos os cenários de aplicação do p-RUSH na população pediátrica.
Verdadeira [ ] Falsa [ ] Não sei [ ]

10. No protocolo BLUE, o perfil A com deslizamento pulmonar preservado sugere ventilação pulmonar normal.
Verdadeira [ ] Falsa [ ] Não sei [ ]

11. O perfil B clássico, caracterizado por múltiplas linhas B difusas associadas a deslizamento pulmonar presente, é sugestivo de edema pulmonar cardiogênico.
Verdadeira [ ] Falsa [ ] Não sei [ ]

12. O perfil B', definido pela presença de linhas B associadas à ausência de deslizamento pulmonar, é sugestivo de pneumonia.
Verdadeira [ ] Falsa [ ] Não sei [ ]

13. O padrão C corresponde à consolidação pulmonar com aspecto tecidual, podendo apresentar broncogramas aéreos móveis.
Verdadeira [ ] Falsa [ ] Não sei [ ]

14. A ausência de broncogramas aéreos móveis no padrão C favorece o diagnóstico de pneumonia bacteriana.
Verdadeira [ ] Falsa [ ] Não sei [ ]

15. No protocolo BLUE, é objetivo central realizar a mensuração do volume do derrame pleural e determinar a característica do derrame como transudato ou exsudato.
Verdadeira [ ] Falsa [ ] Não sei [ ]

Introdução ao ultrassom *point-of-care* na emergência pediátrica

1. INTRODUÇÃO

1.1. BREVE HISTÓRICO

O uso da ultrassonografia (USG) na medicina moderna teve início na década de 1950. Naquele período, os equipamentos eram grandes, pesados e de difícil transporte, o que restringia a realização dos exames a salas específicas de radiologia. Essa limitação exigia o deslocamento dos pacientes e tornava o exame particularmente difícil em indivíduos acamados ou gravemente enfermos, sem condições clínicas de transporte. Com o avanço tecnológico, em meados da década de 1970, surgiram os primeiros aparelhos portáteis de USG que, no início do século XXI, se tornaram equipamentos menores, leves e de fácil manuseio. Esse progresso permitiu que os exames de USG pudessem ser realizados à beira do leito, consolidando a ferramenta conhecida como *point-of-care ultrasound* (POCUS) e transformando a prática assistencial aos pacientes, principalmente àqueles em condições clínicas graves.[1]

Nas últimas décadas, o POCUS passou a ocupar papel central em diferentes cenários, além da medicina de emergência e da terapia intensiva. Trata-se de um método de imagem rápido, acurado, não invasivo e isento de radiação ionizante, aplicável à condução de múltiplas situações clínicas. Inicialmente utilizado para a detecção de líquido livre abdominal em pacientes instáveis vítimas de trauma, o POCUS rapidamente se expandiu com o desenvolvimento de protocolos de avaliação multissistêmica. Dessa forma, tornou-se uma ferramenta essencial para apoiar a tomada de decisão em situações críticas e para fornecer informações relevantes para o manejo de condições graves – como choque, insuficiência cardíaca, derrame pleural, hemotórax, pneumotórax e outras. Atualmente, seu uso foi estendido para outros ambientes assistenciais e especialidades, em variados níveis de cuidado, como, na clínica médica, na medicina de família e comunidade e na pediatria, difundindo seu emprego para acompanhar a evolução de patologias de pacientes estáveis em enfermaria, ambulatório ou, até mesmo, em domicílio.[2]

Desde 2015, a Academia Americana de Pediatria (AAP) reconhece os benefícios do POCUS pediátrico e reforça a necessidade de capacitação para residentes de pe-

diatria e pediatras formados, além de considerar essenciais a criação e a adoção de um currículo formal voltado para residentes de emergência pediátrica que abranja os diversos protocolos do exame.[3] As evidências atuais ainda demonstram que não há um currículo internacional já padronizado e consolidado de ensino de POCUS nas residências de pediatria ou de emergência pediátrica,[4] mesmo que seja esta a orientação da AAP. No contexto nacional, em abril de 2025, a Sociedade Brasileira de Pediatria (SBP) publicou um documento referenciando as possibilidades e os desafios do uso do ultrassom à beira-leito na prática pediátrica.[5] Este marco institucional representa um avanço no reconhecimento desta ferramenta e fornece diretrizes iniciais para sua expansão na pediatria brasileira.

Apesar dos inúmeros benefícios descritos do emprego do POCUS, o método apresenta limitações, como a necessidade de treinamento adequado para obtenção de imagens de qualidade – o que pode ser desafiador para profissionais em formação. Em pediatria, a dificuldade é maior devido à menor colaboração dos pacientes durante o exame. Além disso, a interpretação de resultados exige conhecimento anatômico e entendimento de artefatos, de modo que imagens mal-adquiridas ou mal-interpretadas podem levar a erros de diagnósticos. Portanto, torna-se essencial a elaboração de programas de formação complementar e continuada em POCUS para acadêmicos, residentes e profissionais formados, objetivando o uso mais rotineiro e seguro dessa tecnologia na assistência médica.

1.2. USO NA EMERGÊNCIA PEDIÁTRICA

Desde aplicações simples até mais complexas, tanto no campo diagnóstico quanto para guiar procedimentos, o POCUS apresenta ampla utilidade na emergência pediátrica. Em elaboração de consenso de diretrizes para currículo estruturado de *fellows* dessa especialidade, foram inicialmente identificadas mais de 60 possíveis aplicações do exame [6] – as principais estão destacadas no Quadro 1.

Quadro 1. Aplicações do POCUS na emergência pediátrica.

Domínio de aplicação	Uso do POCUS na emergência pediátrica
Trauma	Identificação de líquido livre intraperitoneal, derrame pericárdico, hemotórax e pneumotórax
Avaliação cardíaca focal	Detecção de derrame pericárdico não traumático, avaliação da função cardíaca global, identificação de assistolia cardíaca

continua...

... continuação

Domínio de aplicação	Uso do POCUS na emergência pediátrica
Avaliação pulmonar	Identificação de derrames pleurais, consolidação pulmonar e edema pulmonar
Partes moles	Identificação de celulite, abscessos e corpos estranhos em tecidos superficiais
Outras aplicações diagnósticas	Diagnóstico de intussuscepção, avaliação do volume vesical antes do cateterismo, avaliação testicular em situações de suspeita de torção
Procedimentos guiados por ultrassom	Acesso vascular central e periférico, punção lombar, incisão e drenagem de abscessos, localização e remoção de corpos estranhos e pericardiocentese

Fonte: Elaboração própria, 2026.

2. PRINCÍPIOS BÁSICOS DO ULTRASSOM

2.1. PRINCÍPIOS FÍSICOS

Para o entendimento dos princípios do ultrassom, noções básicas em conceitos de física são essenciais. O som é uma forma de energia mecânica, caracterizada por um ciclo de deflexão ascendente e descendente. A **amplitude** (decibéis – dB) é a altura da deflexão e se correlaciona com a intensidade do eco. O **comprimento de onda** (mm) é a distância percorrida em um único ciclo (Figura 1). A **frequência** (Hertz – Hz) é o número de ciclos de onda repetidos em um segundo.

O princípio geral do ultrassom médico é conhecido como princípio do "**pulso e eco**". O aparelho emite ondas sonoras longitudinais pulsadas para o corpo do paciente e recebe os ecos de retorno. O transdutor possui cristais cerâmicos que causam efeitos conhecidos como piezoelétrico, convertem energia elétrica em ondas sonoras. Desta forma, o transdutor recebe os ecos que retornam do encontro das ondas sonoras com os tecidos corporais, levando-se em consideração, para a formação da imagem, o tempo decorrido para o retorno do som e a intensidade dos ecos. O som que retorna faz os cristais vibrarem e é reconvertido em energia elétrica, o que, por fim, produz uma imagem.

Figura 1. Representação gráfica da onda sonora

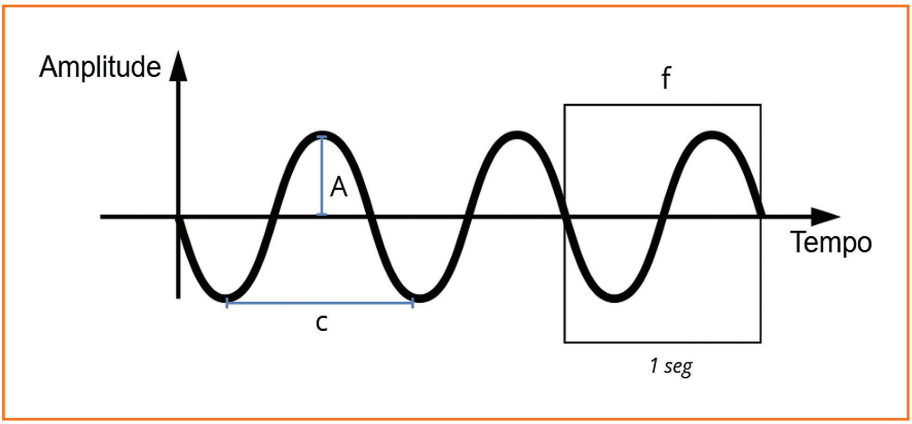

A: amplitude da onda; C: comprimento da onda; f: frequência.
Fonte: Elaboração própria, 2026.

2.2. FORMAÇÃO DA IMAGEM

À medida que as ondas ultrassônicas percorrem o corpo, o caminho e a intensidade do som se alteram. A **atenuação** ocasiona a perda de energia e enfraquece as ondas sonoras. Parte da energia é absorvida pelos tecidos circundantes e liberada como calor. As ondas sonoras são também atenuadas por meio da **reflexão**, da **refração** e da **dispersão**:

- **Reflexão** é o redirecionamento da onda sonora de volta à sua origem.
- **Refração** é o redirecionamento de parte da onda sonora ao atravessar a fronteira de dois meios com diferentes velocidades de propagação.
- **Dispersão** é o encontro das ondas sonoras em uma interface irregular ou em uma menor do que o feixe sonoro.

Quando as ondas sonoras encontram tecidos de diferentes densidades, o caminho pode ser mantido, desviado ou refratado; este princípio é conhecido como "**impedância acústica**", que representa a resistência do tecido ao movimento molecular. A impedância acústica está diretamente relacionada à densidade do tecido, bem como à capacidade de propagação do som através deste tecido específico. Quanto maior a diferença na impedância acústica de um tecido para outro, mais alto é o eco produzido. Maiores mudanças na impedância acústica requerem mais energia e, assim, as ondas sonoras terão menos energia para alcançar estruturas mais profundas. Quando a diferença na impedância acústica é a maior (ou seja, tecido mole

próximo ao osso ou ar), ocorre uma "**incompatibilidade acústica**". Neste cenário, as ondas sonoras são dispersas e pouca informação é refletida de volta ao transdutor. Em contraste, tecidos com impedâncias acústicas semelhantes permitem que o som penetre até estruturas mais profundas, denominadas de "**janelas acústicas**".

Cada tipo de tecido corporal tem uma impedância acústica específica e, portanto, atenua, reflete e/ou absorve as ondas sonoras de uma maneira particular (Figura 2). Ao receber o eco de diferentes intensidades, proveniente de diferentes tecidos, o aparelho forma as imagens em tela. A interpretação das imagens é baseada no entendimento destes artefatos e, para isso, é fundamental o conhecimento prévio da anatomia das estruturas visualizadas.

Figura 2. Princípio do pulso e eco em diferentes componentes e tecidos corporais, que apresentam impedâncias acústicas distintas.

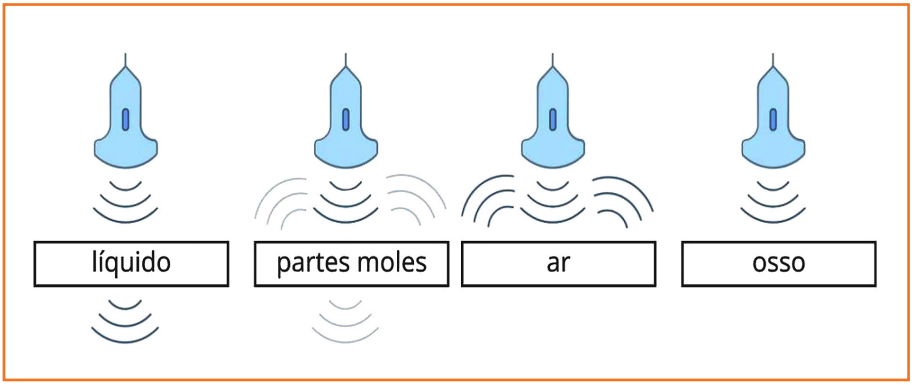

Fonte: Elaboração própria, 2026.

3. EQUIPAMENTOS E MODOS DE IMAGEM

Atualmente, há diversos modelos de aparelhos de ultrassonografia no mercado, dos mais simples aos mais complexos, com os mais variados recursos. Modelos menores e portáteis têm sido preferidos no contexto da emergência para realização do POCUS, porém, nada impede que um departamento de emergência conte com um aparelho maior e com mais recursos que atenda a todo o setor.

3.1. TRANSDUTORES

Existem variados tipos de transdutores, também chamados de probes, que devem ser escolhidos conforme o objetivo do exame. A Figura 3 mostra os principais tipos

de transdutores, bem como sua frequência média e a profundidade que, em geral, suas ondas sonoras conseguem alcançar. Para escolha do transdutor ideal, é necessário ter em mente a profundidade da estrutura que se deseja avaliar, assim como o tamanho do paciente. Também é preciso entender que, quanto maior a frequência de onda emitida por um transdutor, melhor a resolução da imagem gerada, porém, menor a capacidade de penetração do som, considerando-se que uma onda de maior frequência dispersa-se no meio com mais facilidade e, portanto, não alcança estruturas tão profundas.

Figura 3. Tipos de transdutores, frequência de ondas emitidas e profundidade média alcançada.

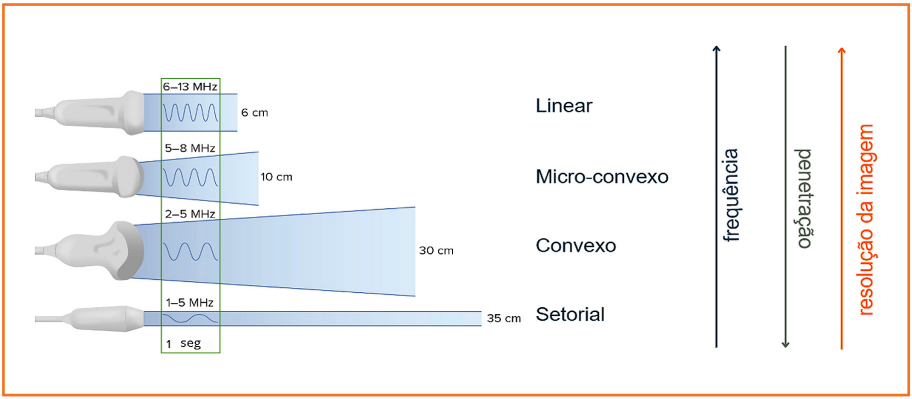

Fonte: Elaboração própria, 2026.

Transdutores lineares têm base plana de formato linear, adequados para visualizar estruturas superficiais e auxiliar procedimentos como acessos vasculares. Para crianças pequenas, o transdutor linear pode ser particularmente interessante, pois não é necessário que o som alcance uma profundidade grande e a imagem formada pode ter melhor resolução com relação aos outros transdutores. Os **transdutores convexos** emitem sons capazes de chegar a estruturas mais profundas e, por isso, são utilizados sobretudo para avaliação abdominal, à custa de alguma perda de resolução. **Transdutores microconvexos** podem ser uma boa opção para avaliação de estruturas mais profundas de crianças – especialmente crianças maiores e adolescentes. Os **transdutores setoriais**, por sua vez, têm uma extremidade de formato quadrado, seus cristais piezoelétricos são agrupados em um pequeno ponto e emitem pulsos acústicos de menor frequência. Tais probes são elegíveis para imagens cardíacas e podem também ser usados para avaliações torácicas e abdominais, com capacidade de maior penetração das ondas acústicas, ainda que à custa de perda de resolução das imagens geradas.

Vale ressaltar que os transdutores precisam de um meio líquido entre sua superfície e o corpo do paciente, uma vez que o ar não transmite bem as ondas sonoras emitidas; por isso, o uso do gel na interface probe-paciente é fundamental. Após o uso em cada paciente, é imprescindível que seja realizada a limpeza do equipamento, para evitar transmissão de possíveis patógenos. A antissepsia adequada do probe, em geral, é realizada com quaternário de amônio, mas esta recomendação pode ter especificidades a depender de cada fabricante.

3.2. MODOS PRINCIPAIS

Os modos são formas de visualização e processamento dos dados que o aparelho utiliza para criar as imagens e avaliar as estruturas. Os modos mais utilizados, na realização do POCUS, são:

- *MODO B*

Também conhecido como modo "brilho", é a principal modalidade de imagem bidimensional no ultrassom e base para a formação da imagem dos outros modos. Quanto maior a intensidade do eco de retorno, mais brilhante a imagem aparece. Estruturas que produzem ecos mais fortes são denominadas **hiperecoicas** e parecem mais brilhantes ou mais brancas, em oposição a estruturas que não produzem ecos e são denominadas **anecoicas**, aparecendo pretas. **Hipoecoico** descreve estruturas que emitem ecos mais fracos do que os tecidos circundantes, enquanto **isoecoico** refere-se a tecidos de ecogenicidade semelhantes. A imagem bidimensional padrão produzida é resultante de uma escala de 256 tons de cinza, cada um representando a ecogenicidade de um meio ou uma estrutura.

- *MODO M*

Este modo é conhecido como modo "movimento", porque, a partir da imagem formada pelo Modo B, o aparelho é capaz de interpretar o movimento dos tecidos estudados, como, por exemplo, o movimento das pleuras ou de uma válvula cardíaca.

- *DOPPLER*

O modo *doppler* avalia o desvio da frequência das ondas, possibilitando a avaliação de estruturas em movimento, como o sangue dentro de um vaso. Como modos adicionais ao *doppler*, existe o recurso do *color doppler* (modo C), que fornece informações tanto sobre a intensidade quanto sobre a direção do movimento, exibindo cores em tons de cinza. Por definição, a cor azul representa um fluxo que se aproxima do transdutor, enquanto a cor vermelha determina um fluxo que se afasta do probe.

Figura 4. Modos principais de imagem.



Modo B
Anatomia 2D
Forma e estrutura
Base de todos os modos

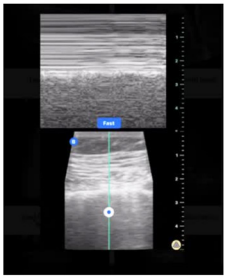

Modo M
Movimento no tempo
Avaliação dinâmica
Medidas de movimento

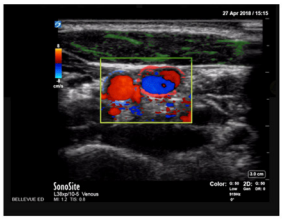

Modo C
Color Doppler
Avaliação de fluxo
Azul: fluxo que afasta do transdutor

Fonte: Imagens adaptadas de www.thepocusatlas.com, 2026.

4. TÉCNICA E OTIMIZAÇÃO DA IMAGEM

4.1. POSICIONAMENTO DO PACIENTE

Ao realizar o POCUS em pacientes pediátricos, o posicionamento e o conforto são primordiais para a obtenção de uma varredura adequada. Em bebês, muitas vezes, é viável mantê-los confortáveis e no colo dos pais. Crianças mais velhas se beneficiam de técnicas de distração, como vídeos ou brinquedos. Na pediatria, a colaboração do paciente nem sempre é possível, mas deve ser buscada e pode ajudar na aquisição de imagens melhores. Necessário ressaltar que todo transdutor possui um marcador, que deve ser posicionado de forma padronizada em cada tipo de exame.

4.2. AJUSTES PRINCIPAIS

Alguns ajustes paramétricos são fundamentais para realizar adequadamente uma USG. Saber os controles e as funções dos botões de cada aparelho é importante para a obtenção de imagens de qualidade. Recomenda-se a leitura minuciosa dos manuais técnicos para melhor domínio dos parâmetros de ajuste dos equipamentos.

O Quadro 2, a seguir, resume generalidades sobre os principais ajustes – comuns para grande parte dos aparelhos de USG.

Quadro 2. Principais ajustes de parâmetros dos aparelhos de ultrassonografia.

Parâmetro Função	Definição	Impacto na imagem / Uso prático
Frequência	Cada transdutor opera em uma faixa específica de frequências definida pelo fabricante; pode ser ajustada dentro de limites para equilibrar resolução e penetração.	Frequências altas determinam melhor resolução e menor penetração; frequências baixas resultam em maior penetração e menor resolução.
Resolução	Capacidade de diferenciar duas estruturas distintas; inclui resolução espacial (axial e lateral) e temporal (*frame rate*).	Alta frequência melhora resolução axial; aumento de *frame rate* melhora fluidez da imagem; maior profundidade reduz resolução e *frame rate*.
Foco	Região do feixe ultrassônico com melhor resolução lateral (zona focal).	A estrutura de interesse deve ser posicionada na zona focal; múltiplos focos melhoram a resolução lateral, mas reduzem a *frame rate*.
Ganho	Controle do brilho global da imagem.	Aumentar o ganho deixa a imagem mais clara; reduzir o ganho a torna mais escura; excesso de ganho pode mascarar detalhes.
Compensação de ganho no tempo (TGC)	Ajuste de ganho em diferentes profundidades.	Permite equilibrar brilho entre campos superficiais e profundos; melhora a uniformidade da imagem.
Profundidade	Define o campo de visualização entre estruturas superficiais e profundas.	Profundidade excessiva reduz tamanho útil da imagem e diminui *frame rate;* deve ser ajustada para incluir apenas a área de interesse.
Zoom	Ampliação de uma área específica da imagem.	Aumenta o tamanho da imagem selecionada, porém reduz a resolução aparente.
Freeze	Congela a imagem na tela.	Permite análise detalhada, medições e salvamento de imagens; usa o recurso *loop* para revisar quadros anteriores.
Harmônicos (THI)	Uso de frequências harmônicas para formar a imagem.	Reduz artefatos e ruído, produzindo imagem mais limpa e definida.
Medidas e cálculos	Uso de *calipers* e *softwares* para mensurações automáticas.	Permite calcular distâncias, volumes, idade gestacional, frequência cardíaca fetal e débito cardíaco.

Fonte: Elaboração própria, 2026.

4.3. ARTEFATOS COMUNS

Os artefatos das imagens de ultrassom não representam estruturas reais, mas são cruciais para ajudar na interpretação da imagem. Entre os artefatos mais comuns, que podem auxiliar o operador na interpretação, estão:

- **Sombra acústica:** ocorre quando o som encontra superfícies altamente reflexivas (como osso ou calcificações), absorve a energia e não permite a penetração em estruturas mais profundas, resultando em sombras escuras, como imagens anecoicas, atrás da superfície visualizada.
- **Reforço acústico posterior:** acontece quando o som atravessa áreas de baixa atenuação (como estruturas cheias de líquido; por exemplo: a bexiga), permite que mais energia penetre e faz com que as estruturas mais profundas apareçam artificialmente mais brilhantes.
- **Artefatos de reverberação:** resultam do som que passa de duas superfícies reflexivas diferentes e formam arcos brilhantes e equidistantes; como na imagem em cauda de cometa ou as linhas B, no ultrassom pulmonar.
- **Imagem em espelho:** trata-se da duplicação falsa de uma imagem quando o som encontra uma superfície fortemente reflexiva, como o diafragma.

Figura 5. Artefatos de imagem.

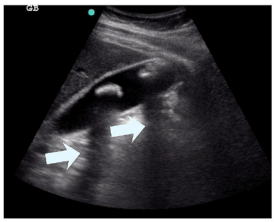

Sombra acústica formada por cálculos biliares

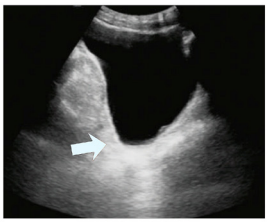

Reforço acústico posterior na bexiga

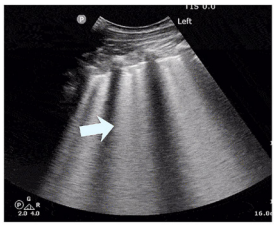

Artefatos de reverbreração: linhas B no edema agudo de pulmão



Imagem espelhada do fígado (seta grossa) acima do diafragma (seta fina)

Fonte: Imagens adaptadas de www.thepocusatlas.com, 2026.[7]

5. PROTOCOLOS DE POCUS EM SITUAÇÕES CRÍTICAS NA EMERGÊNCIA PEDIÁTRICA

Os protocolos de POCUS na emergência pediátrica foram desenvolvidos para oferecer uma abordagem rápida, estruturada e orientada por objetivos, permitindo ao médico identificar, em poucos minutos, condições potencialmente graves e orientar, juntamente com dados da avaliação clínica, a tomada de decisões e as condutas imediatas. Ao padronizar janelas de exame e achados-chave, esses protocolos aumentam a reprodutibilidade do método, facilitam o ensino e reduzem a variabilidade entre operadores. A seguir, são apresentados os principais protocolos, suas indicações e suas aplicações práticas no atendimento de crianças em situações críticas.

5.1. e-FAST (*THE EXTENDED FOCUSED ASSESSMENT WITH SONOGRAPHY FOR TRAUMA)*

O FAST (*Focused Assessment with Sonography for Trauma*) foi o primeiro protocolo de POCUS desenvolvido com finalidade específica de avaliação de líquido livre na cavidade abdominal em vítimas de trauma. O exame foi estendido (e-FAST) para avaliação também das janelas torácicas, com o objetivo de identificar a presença de hemotórax, pneumotórax ou tamponamento cardíaco. Uma recente revisão sistemática com meta-análise,[8] que incluiu 75 estudos e mais de 24 mil pacientes, demonstrou que o e-FAST apresenta alta especificidade para identificação de líquido em todas as cavidades avaliadas e sensibilidade moderada a alta. Os autores consideram que a realização do e-FAST é muito útil principalmente como exame de confirmação dessas condições; entretanto, devido à sensibilidade moderada, inclusive em crianças, existe alguma limitação em excluir essas condições usando o e-FAST de forma isolada no atendimento inicial ao paciente traumatizado. Deste modo, a clínica do paciente deve ser sempre interpretada em conjunto com as imagens para a definição diagnóstica e a tomada de decisão. As perguntas dicotômicas, que devem ser respondidas ao realizar o exame, são:

1. Existe fluido na cavidade abdominal?
2. Existe fluido no saco pericárdico?
3. Existe fluido na cavidade torácica?
4. Existe pneumotórax?

Para tanto, o paciente deve estar em decúbito na posição supina, o marcador apontando para a cabeça ou para o lado direito do paciente e as janelas que devem ser visualizadas são as que estão representadas nas Figuras 6 e 7.

A seguir, algumas imagens que representam janelas do exame e-FAST e alguns dos achados anormais.

Figura 6. Janelas para realização do e-FAST.

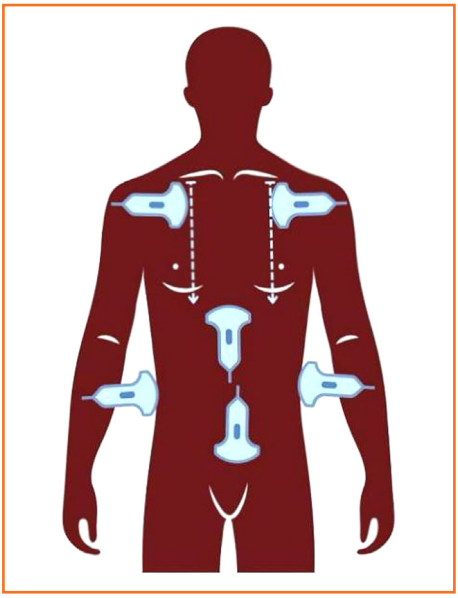

Fonte: Elaboração própria, 2026.

Figura 7. FAST positivo

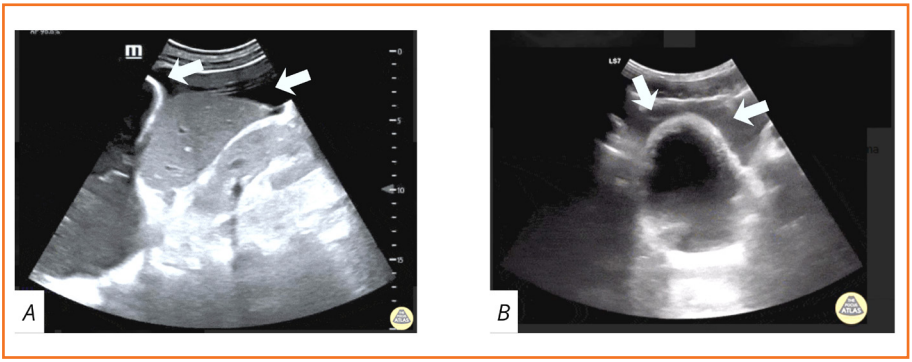

A. líquido no espaço de Morrison; B. fluido no espaço retrovesical.

Fonte: Imagens adaptadas de www.thepocusatlas.com, 2026.

5.2. p-RUSH (*PEDIATRIC RAPID ULTRASOUND FOR SHOCK AND HYPOTENSION*)

O protocolo p-RUSH é uma adaptação do exame ultrassonográfico voltado para o paciente em choque, para atender às particularidades clínicas da população pediátrica. Realizado de forma rápida e sistematizada à beira-leito, tem como objetivo auxiliar a identificação do tipo de choque e orientar condutas imediatas, com ênfase na avaliação cardíaca e do estado volêmico, além da investigação de causas potencialmente reversíveis de choque, orientando condutas rápidas e direcionadas. Os principais componentes do protocolo incluem uma avaliação que foi didaticamente dividida entre análise da **bomba**, do **tanque** e dos **canos**. Embora o protocolo RUSH convencional para o adulto[9] inclua imagens da aorta abdominal, em busca de aneurisma roto ou dissecção aguda de aorta – além da avaliação venosa dos membros inferiores, na busca por trombose venosa profunda (TVP) –, essas análises, por vezes, são omitidas no exame pediátrico, considerando-se que a ocorrência de tais eventos é rara em crianças. Naquelas crianças com história compatível ou sinais clínicos sugestivos de tais diagnósticos, o exame convencional completo deve ser realizado.

As janelas ultrassonográficas da avaliação da bomba, do tanque e dos canos estão esquematizadas nas Figuras 8 e 9.

Figura 8. Janelas ecográficas da avaliação de bomba, tanque e aorta abdominal no RUSH.

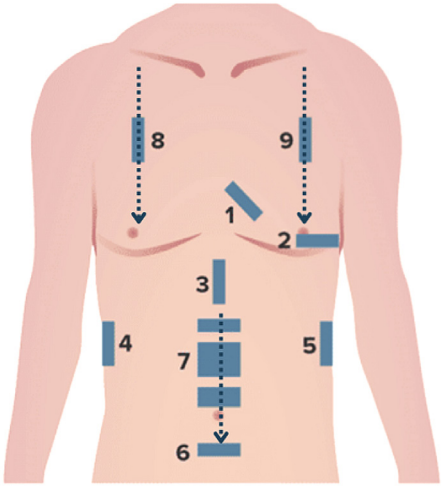

1. janela paraesternal eixo longo
2. janela apical quatro câmaras
3. janela subxifoide - veia cava inferior
4. recesso hepatorrenal - espaço de Morison
5. espaço esplenorrenal
6. janela suprapúbica
7. aorta abdominal
8. janela pulmonar anterior direita
9. janela pulmonar anterior esquerda

Fonte: Elaboração própria, 2026.

Figura 9. Janelas ecográficas da avaliação dos membros inferiores no protocolo RUSH.

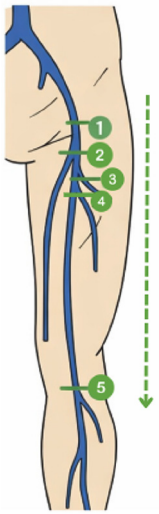

1. veia ilíaca externa
2. veia femoral comum
3. junção safeno-femoral
4. veia femoral
5. veia poplítea

Fonte: Elaboração própria, 2026.

• *BOMBA*

O exame se inicia com a avaliação funcional do coração. Para isso, com o probe na janela paraesternal de eixo longo, deve-se buscar pela presença de líquido pericárdico e tamponamento cardíaco. Em seguida, ainda na mesma janela, observam-se tamanho e contratilidade, do ventrículo esquerdo, e tamanho do ventrículo direito. Na janela apical quatro câmaras essas impressões podem ser confirmadas.

• *TANQUE*

A avaliação do tanque começa pela impressão da veia cava inferior, observada na janela subxifoide, em busca de sinais de hipovolemia ou congestão venosa, que pode auxiliar na decisão relacionada à administração de fluidos ao paciente em choque. É preciso ressaltar que diversos estudos já demonstraram a natureza subjetiva desta avaliação, com grande variação entre diferentes observadores. Assim, medidas objetivas de tamanho são mais confiáveis que a avaliação de colabamento e ingurgitamento da veia cava – e devem ser rotineiramente realizadas.

A visualização da veia jugular interna também é preconizada no protocolo RUSH convencional. Entretanto, a anatomia das crianças com pescoços mais curtos e veias periféricas naturalmente pouco calibrosas torna esta avaliação extremamente difícil e também subjetiva; por isso, ela é frequentemente omitida da avaliação da condição volêmica do paciente pediátrico.

Após avaliação da veia cava inferior, o protocolo p-RUSH inclui a realização do exame e-FAST. A presença de líquido livre ou extravasado na cavidade abdominal ou na torácica indica a condição de "tanque vazando", ou seja, perda de volemia, que pode ocorrer por situações de trauma e sangramentos intracavitários ou por quadros de ascite ou edema agudo pulmonar. Nestas condições, o aumento da permeabilidade vascular configura a saída de fluidos dos vasos – o que agrava a hipovolemia relativa no choque.

Durante a avaliação pulmonar, ressalta-se a busca por pneumotórax ou por sinais de tromboembolismo pulmonar que, em última análise, indicaria aumento da tensão intratorácica e redução do retorno venoso, que pode causar piora da condição hemodinâmica durante o choque. Para avaliar a presença de pneumotórax, é importante verificar a ausência de deslizamento pleural e, no modo M, a presença do sinal conhecido como "sinal da estratosfera" ou "código de barras".

• *CANOS*

Para avaliar os canos, prossegue-se à busca por aneurisma roto ou dissecção de aorta abdominal, que mostra "canos vazando", condicionando a perda expressiva de volume intravascular, nas situações de choque hipovolêmico secundário a tais condições. Além disso, o exame inclui a pesquisa por trombos em membros inferiores, que poderiam indiretamente sugerir a presença de tromboembolismo pulmonar e que indicariam a condição de "canos obstruídos" no cenário de um choque obstrutivo. Como mencionado anteriormente, a avaliação da aorta e dos membros inferiores pode ser desnecessária em crianças, considerando-se a raridade de eventos – como TVP, aneurisma roto ou dissecção aguda – nessa faixa etária. Caso haja clínica sugestiva, o exame deve ser completo.

Com a avaliação sistemática de bomba, tanque e canos, os achados ecográficos, em conjunto com a história clínica e com o exame físico detalhado do paciente, auxiliam no diagnóstico do tipo e da etiologia do choque e, consequentemente, ajudam na tomada de decisão e na definição de condutas mais direcionadas e assertivas, conforme demonstrado no Quadro 3.

Quadro 3. Achados no p-RUSH conforme o tipo de choque.

RUSH	Choque hipovolêmico	Choque cardiogênico	Choque obstrutivo	Choque distributivo
Bomba (coração)	Coração hiperdinâmico Coração pequeno	Coração hipocontrátil Coração dilatado	Derrame pericárdico Sobrecarga de VD Coração hiperdinâmico	Coração hiperdinâmico (sepse inicial) Coração hipocontrátil (sepse tardia)
Tanque (volume)	VCI colabada VJI colabada Líquido peritoneal Líquido pleural	VCI distendida VJI distendida Linhas B Derrames pleurais, ascite	VCI distendida VJI distendida Ausência de deslizamento pulmonar (pneumotórax)	VCI normal ou pequena VJI normal ou pequena Líquido pleural (empiema) Líquido peritoneal (peritonite)
Canos (vasos)	Aneurisma de aorta abdominal Dissecção de aorta	Normal	TVP (sugere TEP)	Normal

VD - ventrículo direito; VCI - veia cava inferior; VJI - veia jugular interna.
TVP - Trombose venosa profunda; TEP - Tromboembolismo pulmonar.
Fonte: Adaptado de *Seif D, Perera P Mailhot T et al*. (2012).[9]

5.3. BLUE (*BEDSIDE LUNG ULTRASOUND IN EMERGENCY*)

O protocolo de POCUS pulmonar foi desenvolvido para auxiliar na investigação da insuficiência respiratória aguda no pronto-atendimento. Considerando-se a relevância epidemiológica das doenças respiratórias na infância, o BLUE é um dos protocolos de USG pulmonar e é realizado rotineiramente. Trata-se de uma ferramenta estratégica, pois permite a avaliação rápida e acurada de múltiplas condições pulmonares à beira-leito, sem exposição à radiação – o que pode reduzir exames radiológicos repetidos e desnecessários.

Os achados do estudo EPI-CT,[10] uma coorte retrospectiva multinacional europeia, demonstraram associação dose-resposta entre a exposição cumulativa à radiação ionizante proveniente de tomografias computadorizadas e o aumento do risco de neoplasias hematológicas em indivíduos expostos na infância. Os resultados reforçam a necessidade de uso criterioso de exames com radiação nessa população. Este dado é particularmente relevante na pediatria, uma vez que as radiografias e

as tomografias do tórax figuram entre os exames de imagem mais frequentemente solicitados em crianças, sobretudo em razão da alta prevalência de doenças respiratórias agudas – como pneumonia, bronquiolite e exacerbações asmáticas. Neste contexto, a incorporação do ultrassom pulmonar no cotidiano da pediatria alinha-se, portanto, ao princípio da minimização de riscos relacionados à exposição da radiação ionizante, por oferecer uma alternativa de imagem segura e eficaz para o manejo das principais patologias respiratórias.

O protocolo BLUE tradicional, idealizado por Liechtenstein DA,[11] preconiza a realização do exame do pulmão em três minutos em situações críticas, com a avaliação bilateral de três pontos principais. O primeiro ponto fica entre o terceiro e o quarto espaços intercostais, na linha hemiclavicular, de modo que o marcador do transdutor fique na direção cefálica. Além deste ponto, podem-se utilizar, como alternativa, os espaços intercostais 2 e 4, na linha hemiclavicular, ou, ainda, o sexto espaço intercostal, na linha axilar anterior, e o sexto espaço, na linha axilar média.

Alternativamente, caso o paciente se encontre em uma situação clínica estável e se houver mais tempo para realização da varredura pulmonar, é plausível realizar uma **varredura sagital contínua** em três planos anatômicos do tórax, bilateralmente. A projeção do feixe ultrassônico deve ser direcionada da seguinte forma: **pulmão anterior**, com varredura da linha médio-clavicular até a margem costal; **pulmão lateral**, com varredura da linha médio-axilar até a porção superior da região hepato-diafragmática; e **pulmão posterior**, iniciando-se imediatamente medial à escápula, no nível do primeiro espaço intercostal, até a margem costal, conforme indicado na Figura 10. O exame pode ser realizado com o probe convexo ou linear, conforme disponibilidade e características do paciente que, preferencialmente, deve estar na posição semissentada.

Figura 10. Varredura sagital contínua em três planos anatômicos do tórax, que deve ser realizada bilateralmente.

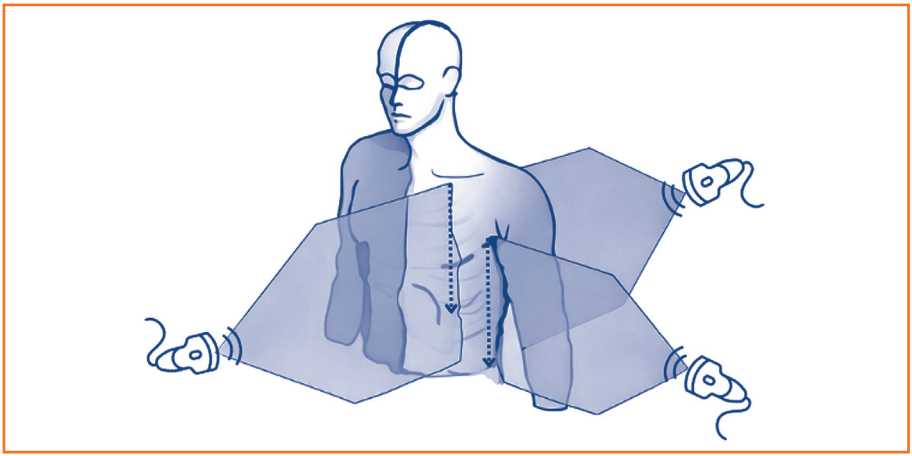

Fonte: Adaptado de Nti B, Lehmann AS et al., (2022).[12]

O objetivo do exame pulmonar é responder se há deslizamento pleural e se há derrame pleural, além de analisar características do parênquima pulmonar. As respostas a estas questões auxiliam no raciocínio clínico, na elaboração de diagnóstico e na tomada de decisão.

• *DESLIZAMENTO PLEURAL*

Para identificar o deslizamento pleural, busca-se o sinal ecográfico chamado de *lung sliding*, presente em condições fisiológicas, caracterizado pelo movimento rítmico e síncrono com a respiração da pleura visceral sobre a pleura parietal. A linha pleural, visível como uma estrutura hiperecoica (branca), evidencia este deslizamento. A ausência de deslizamento pleural pode indicar situações como pneumotórax e, em conjunto com outros achados, pode indicar atelectasia. Para confirmar a presença de pneumotórax, procede-se à avaliação da imagem da pleura sem *lung sliding* no modo M. O modo M, fisiologicamente, mostra um sinal conhecido como "sinal da praia"; enquanto que, na presença de pneumotórax, surge o sinal da estratosfera ou do código de barras, conforme a Figura 11.

Figura 11. Avaliação pleural no modo M.

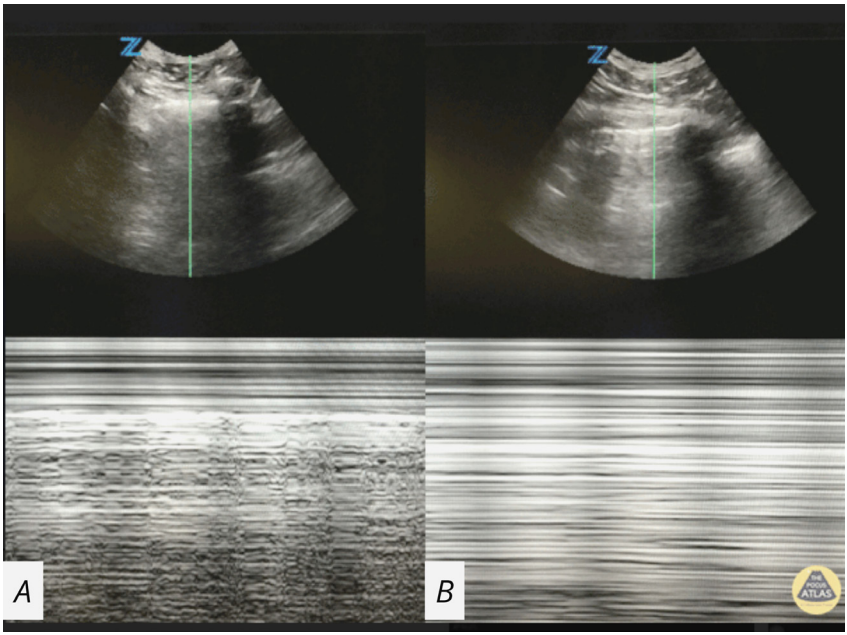

A - sinal da praia; B - sinal da estratosfera ou do código de barras no pneumotórax.
Fonte: Imagens adaptadas de www.thepocusatlas.com, 2026.

• *DERRAME PLEURAL*

O USG é o padrão-ouro para o diagnóstico de derrames pleurais e para a orientação da toracocentese. Diversos estudos mostram que o ultrassom pode ser tão sensível quanto as tomografias computadorizadas e mais específico na identificação de efusões pleurais. Além disso, a imagem ecográfica fornece mais informações sobre a organização e a presença de septações, volume e processos patológicos associados. A menos que haja extensas aderências pleurais e loculações, o derrame pleural fluirá para as partes mais baixas e, por isso, é mais facilmente identificado se o paciente estiver sentado. Caso apenas o decúbito seja possível, é preciso ter em mente que o derrame pode ser mais evidente nas janelas torácicas posteriores.

O derrame pleural será visto como uma imagem anecoica sobrejacente ao parênquima pulmonar, mais facilmente visualizado acima da linha dupla hiperecoica do diafragma. O sinal de deslizamento pulmonar deve estar diminuido ou ausente, enquanto o parênquima apresentará graus variados de aeração associados a imagens de consolidação. Embora não seja objetivo do BLUE, o fluido pleural pode ser mensurado e analisado quanto à sua textura: fluido puramente anecoico tem sido associado a transudato e hemotórax, que pode apresentar coágulos de ecogenicidade semelhante aos tecidos moles. Fluidos com partículas flutuantes, fibras organizadas e septações geralmente indicam empiemas.

Figura 12. Derrame pleural no POCUS pulmonar.

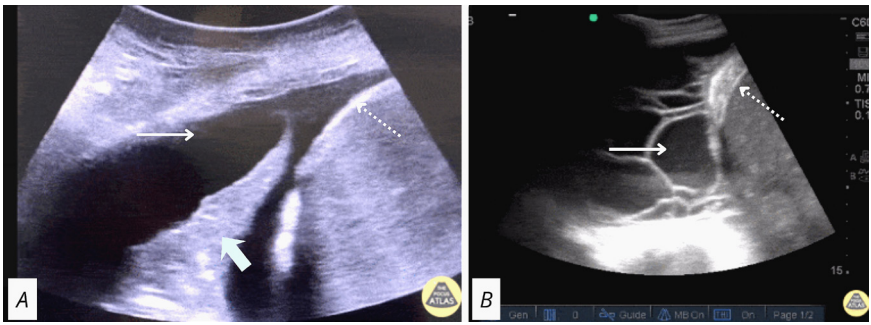

A. A seta fina indica derrame pleural com características de transudato; a seta grossa indica o parênquima pulmonar com padrão C e sinal da água-viva; e a seta tracejada indica o diafragma no seio costofrênico.
B. A seta fina demonstra loculação de um empiema e a seta tracejada indica o diafragma.
Fonte: Imagens adaptadas de www.thepocusatlas.com, 2026.

• *PARÊNQUIMA PULMONAR*

– **Padrão A:** as linhas A na presença de deslizamento pleural são imagens formadas por artefatos de reverberação, visíveis como linhas horizontais hiperecoicas (brancas) e paralelas à linha pleural, mantendo-se equidistantes. O padrão é encontrado no pulmão com aeração normal.

– **Padrão A':** definido como a presença de linhas A na ausência de deslizamento pleural, que podem ser observadas em casos de pneumotórax. É essencial visualizar a imagem no modo M para confirmação do pneumotórax na presença do sinal da estratosfera. O sinal do ponto pulmonar (*Lung Point*), que representa a justaposição do deslizamento pulmonar e a ausência de deslizamento pulmonar no mesmo espaço (representando a borda de um pneumotórax), confirma a presença de pneumotórax.

– **Padrão B:** as linhas B no ultrassom pulmonar indicam envolvimento interstício-alveolar, sendo um achado altamente sensível, porém inespecífico. Este padrão pode ser observado em diversas patologias, incluindo alterações intersticiais (como espessamento septal, fibrose pulmonar, pneumonias virais, edema agudo de pulmão) e alveolares (como em pequenas consolidações intersticiais). Por definição, linhas B, quando verdadeiras, apagam as linhas A perpendiculares a elas.

– **Padrão B'**: corresponde à associação de linhas B com ausência de deslizamento pleural – um achado anormal que indica comprometimento da interface pleural por processo inflamatório ou infeccioso. No protocolo BLUE, o padrão B' é particularmente relevante, porque diferencia pneumonia de edema pulmonar.

– **Padrão PLAPS** (*Posterolateral Alveolar and Pleural Syndrome*): representa o padrão A com deslizamento pleural, porém com a presença de alterações alveolares e/ou pleurais nas regiões póstero-laterais do tórax e, no protocolo BLUE, é um achado-chave para identificar pneumonia com derrame pleural.

– **Padrão C:** nesse caso, o parênquima pulmonar apresenta-se na ecografia com aspecto ecográfico semelhante ao fígado ("hepatização"). Um achado característico é a presença de broncogramas aéreos móveis, que correspondem a estruturas hiperecogênicas puntiformes ou lineares no interior da imagem em padrão C, que se movimentam de forma sincrônica com a respiração. A presença do padrão C com broncogramas aéreos dinâmicos é altamente sugestiva de pneumonia, pois reflete preenchimento alveolar inflamatório, com manutenção do fluxo aéreo brônquico, ajudando a diferenciar este quadro de atelectasias obstrutivas, nas quais os broncogramas tendem a ser estáticos ou ausentes.

Figura 13. Padrões de parênquima no POCUS pulmonar.

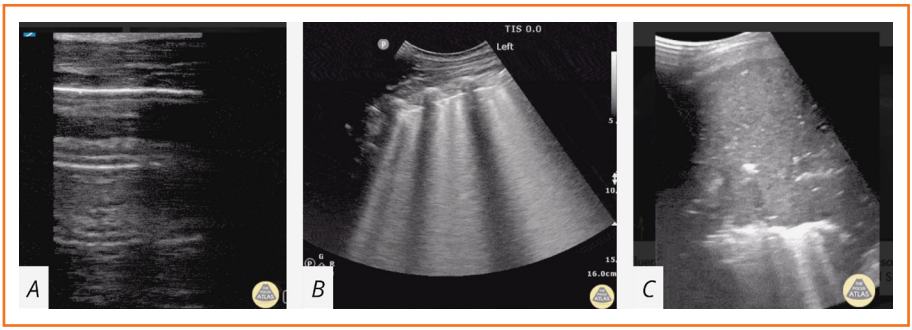

A. Padrão A, com linhas hiperecoicas paralelas à pleura no pulmão normal;
B. Padrão B, com imagens em cauda de cometa no edema agudo de pulmão;
C. padrão C de hepatização pulmonar, com a presença de broncogramas aéreos móveis característicos da pneumonia bacteriana.
Fonte: Imagens adaptadas de www.thepocusatlas.com, 2026.

5.4. CASA (*THE CARDIAC ARREST SONOGRAPHIC ASSESSMENT*)

O protocolo CASA foi desenvolvido para auxiliar a condução das paradas cardiorrespiratórias (PCR).[13] Trata-se de um exame padronizado e simplificado para ser realizado em três etapas, sendo que cada etapa deve durar no máximo 10 segundos, durante a checagem do ritmo e do pulso ao longo de uma ressuscitação cardiopulmonar (RCP). Adaptações atuais do protocolo sugerem a gravação das imagens em cada janela durante a checagem de pulso e análise posteriormente, quando as compressões foram reiniciadas pela equipe, minimizando interrupções nas compressões. O objetivo principal é auxiliar na identificação de causas reversíveis da PCR, além da confirmação da presença de atividade elétrica sem pulso (AESP) ou de retorno da circulação espontânea. As três etapas do exame CASA são:

1) Há tamponamento cardíaco?

2) Há sinais de sobrecarga do coração direito, sugestivos de TEP?

3) Há atividade cardíaca?

Além das etapas principais, podem ser realizadas, conforme a indicação clínica, etapas complementares para identificação de outras causas reversíveis de PCR sensíveis ao método, como pneumotórax, pneumonias extensas causadoras de hipoxemia grave, derrames pleurais dificultando a expansão pulmonar, entre outras. A avaliação da VCI foi intencionalmente excluída do protocolo, porque fluidos intravenosos são administrados empiricamente nas PCR. Além disso, espera-se que a VCI esteja distendida na maioria das paradas, devido ao fluxo anterógrado severamente limitado durante a RCP. A seguir, recomendações para realização das etapas do CASA:

• *TAMPONAMENTO CARDÍACO*

A efusão pericárdica, causando tamponamento cardíaco, é a causa de 4-15% de todas as PCR. Embora sua ocorrência seja menos comum em pacientes pediátricos, pode estar presente, sobretudo, em crianças vítimas de trauma ou com infecções e/ou doenças cardíacas prévias. O examinador deve avaliar a presença de efusão pericárdica, que pode ser feita na janela subxifoide e, se presente, avaliar os sinais de tamponamento – como o colapso ventrículo direito. Se o tamponamento cardíaco estiver presente, uma pericardiocentese de urgência deve ser realizada.

• *TROMBOEMBOLISMO PULMONAR*

Para avaliar a presença de TEP, o examinador deve procurar por sinais de esforço do coração direito, como um ventrículo direito dilatado e um ventrículo esquerdo comparativamente pequeno. Se os sinais de esforço do coração direito estiverem presentes, a TEP deve ser considerada como a causa da PCR. Este dado deve ser considerado juntamente com a história clínica do paciente e com outros sinais clínicos sugestivos.

• *ATIVIDADE CARDÍACA*

Ao utilizar a janela subxifoide para posicionar o transdutor, é possível avaliar a atividade do coração através da visualização das quatro câmaras. A expectativa é encontrar uma contração cardíaca que seja fisiológica, síncrona e com boa eficácia. Isso pode auxiliar na definição de retorno da circulação espontânea, de forma por vezes mais rápida que a checagem do pulso.

• *AVALIAÇÕES COMPLEMENTARES*

Protocolos complementares de POCUS podem ser realizados durante uma PCR para identificar outras causas reversíveis. Em crianças, cuja principal causa de parada é a hipoxemia, é fundamental a identificação de causa de hipóxia refratária, como insucesso de uma intubação orotraqueal, pneumotórax, pneumonias extensas e derrames pleurais volumosos. Além disso, em pacientes vítimas de trauma ou outros sinais de perda volêmica excessiva, o POCUS pode auxiliar no diagnóstico e nas condutas indicadas. Para tanto, os protocolos anteriormente citados, como e-FAST e BLUE, podem ser realizados durante uma PCR, conforme a indicação e a suspeição clínica em cada caso – desde que nunca signifiquem interrupção da RCP.

É fundamental destacar que o uso do USG durante uma PCR não deve substituir nem atrasar as etapas sistematizadas de reanimação preconizadas pelo PALS (*Pediatric Advanced Life Support*), como as compressões torácicas e a desfibrilação. Recomenda-se que, em situações de PCR, o operador do USG seja o profissional mais experiente em POCUS da equipe, diante da demanda

de aquisição em menos de 10 segundos de imagens de melhor qualidade possível. Caso isso não ocorra, o procedimento pode atrapalhar o andamento da RCP e, até mesmo, piorar o prognóstico do paciente.

6. LIMITAÇÕES E CURVA DE APRENDIZADO

Este capítulo introduz os princípios básicos e os usos principais do POCUS na pediatria. Apesar de suas inúmeras vantagens, aqui descritas, o POCUS apresenta limitações e armadilhas que devem ser reconhecidas para evitar interpretações equivocadas.

A acurácia do exame é operador(a)-dependente e, portanto, é diretamente influenciada pelo conhecimento anatômico e técnico e pela experiência do operador para a adequada aquisição e interpretação das imagens. Este fator pode resultar em diagnósticos falso-positivos ou falso-negativos, especialmente em condições mais discretas e de difícil visualização. Ressalta-se que o POCUS deve ser compreendido como um exame complementar ao raciocínio clínico, não substituindo, de forma isolada, outros métodos diagnósticos. O reconhecimento das limitações e a aplicação criteriosa do método são fundamentais para maximizar seus benefícios e minimizar riscos na prática médica cotidiana.

Quanto ao treinamento e à aquisição de competência em POCUS, a literatura sugere que a proficiência é alcançada com prática deliberada, supervisão e revisão de qualidade de imagens. As Diretrizes de Ultrassonografia de Emergência do Colégio Americano de Médicos Emergencistas[14] recomendam, como alvo para formação inicial, a realização de 25 a 50 de cada exame específico de POCUS (por exemplo: pulmão, cardíaco, e-FAST) com revisão de qualidade por um profissional experiente e um agregado mínimo entre 150 a 300 exames realizados ao todo. Estudos de curva de aprendizado reforçam que o número necessário pode ser menor para algumas tarefas específicas e maior para outras. Por exemplo: em um estudo de avaliação de proficiência em ultrassom pulmonar, médicos alcançaram desempenho equivalente ao especialista na interpretação após cerca de cinco exames realizados.[15] Por outro lado, no POCUS de partes moles pediátrico, os operadores dependem, em média, de 30 exames para atingirem 90% de acerto. Assim, mais do que um número-alvo de exames a serem realizados, a recomendação prática é combinar a experiência com a avaliação objetiva de competência por profissionais capacitados, antes de considerar o aprendiz capaz e competente em utilizar o POCUS de forma autônoma na tomada de decisão.

Para a consolidação do POCUS como ferramenta cotidiana na pediatria, além da capacitação individual, é indispensável a formação de líderes e educadores qualificados, capazes de estruturar programas locais, supervisionar a prática

clínica, garantir a qualidade dos exames e promover a educação continuada. A literatura destaca que a expansão segura e sustentável do POCUS depende não apenas do treinamento técnico, mas da existência de currículos padronizados, com objetivos claros, competências definidas por aplicação, métodos formais de avaliação e sistemas de revisão de qualidade. Na pediatria, a necessidade é ainda mais evidente em razão das particularidades anatômicas, fisiológicas e epidemiológicas da infância. Ao se investir na formação de educadores em POCUS e na implementação de currículos estruturados, é possível reduzir a variabilidade entre operadores, aumentar a reprodutibilidade dos achados e integrar o ultrassom de forma consistente ao cuidado das crianças.

7. REFERÊNCIAS

01. Flores S, Su E, Moher JM, Adler AC, Riley AF. Point-of-care ultrasound in pediatrics: a review and update. Semin Ultrasound CT MR. 2024;45(1):3-10. doi:10.1053/j.sult.2023.12.002.

02. Chelikam N, Vyas A, Desai R, Khan N, Raol K, Kavarthapu A et al. Past and present of point-of-care ultrasound (PoCUS): a narrative review. Cureus. 2023;15(12):e50155. doi:10.7759/cureus.50155.

03. Marin JR, Lewiss RE; American Academy of Pediatrics. Point-of-care ultrasonography by pediatric emergency medicine physicians. Pediatrics. 2015;135(4):e1113-e1122. doi:10.1542/peds.2015-0343.

04. McGinness A, Lin-Martore M, Addo N, Shaahinfar A. The unmet demand for point-of-care ultrasound among general pediatricians: a cross-sectional survey. BMC Med Educ. 2022;22(1):7. doi:10.1186/s12909-021-03072-1.

05. Sociedade Brasileira de Pediatria. Uso do ultrassom point-of-care (POCUS) na prática pediátrica. Rio de Janeiro: SBP; 2025. (Boletim Técnico; n. 11).

06. Shefrin AE, Warkentine F, Constantine E, Toney A, Uya A, Doniger SJ et al. Consensus core point-of-care ultrasound applications for pediatric emergency medicine training. AEM Educ Train. 2019;3(3):251-258. doi:10.1002/aet2.10332.

07. The POCUS Atlas. [internet] 2025. [acesso em 25 jan 2026]. Disponível em: https://www.thepocusatlas.com

08. Netherton S, Milenkovic V, Taylor M, Davis PJ. Diagnostic accuracy of eFAST in the trauma patient: a systematic review and meta-analysis. CJEM. 2019;21(6):727-738. doi:10.1017/cem.2019.381.

09. Seif D, Perera P, Mailhot T, Riley D, Mandavia D. Bedside ultrasound in resuscitation and the rapid ultrasound in shock (RUSH) protocol. Crit Care Res Pract. 2012;2012:503254. doi:10.1155/2012/503254.

10. Basea MB, Thierry-Chef I, Harbron R, Hauptmann M, Byrnes G, Bernier M-O, et al. Risk of hematological malignancies from CT radiation exposure in children, adolescents, and young adults. Nat Med. 2023;29(12):3111-3119 doi:10.1002/jum.15992.

11. Lichtenstein DA. Lung ultrasound in the critically ill. Ann Intensive Care. 2014;4(1):1. doi:10.1186/2110-5820-4-1.

12. Nti B, Lehmann AS, Haddad A, Kennedy SK, Russell FM. Artificial Intelligence-Augmented Pediatric Lung POCUS: A Pilot Study of Novice Learners. J Ultrasound Med. 2022;41(12):2965-2972. doi:10.1002/jum.15992

13. Gardner KF, Clattenburg EJ, Wroe P, Singh A, Mantuani D, Nagdev A. The Cardiac Arrest Sonographic Assessment (CASA) exam: a standardized approach to the use of ultrasound in pulseless electrical activity. Am J Emerg Med. 2018;36(4):729-731. doi:10.1016/j.ajem.2017.08.052.

14. American College of Emergency Physicians. Ultrasound guidelines: emergency, point-of-care, and clinical ultrasound guidelines in medicine. Ann Emerg Med. 2017;69(5):e27-e54. doi:10.1016/j.annemergmed.2016.08.457.

15. House DR, Amatya Y, Nti B, Russell FM. Lung ultrasound training and evaluation for proficiency among physicians in a low-resource setting. Ultrasound J. 2021;13(1):34. doi:10.1186/s13089-021-00236-4.

16. Doniger SJ, editor. Pediatric Emergency and Critical Care Ultrasound. Cambridge: Cambridge University Press; 2013.

Questionário Pós-teste

Agora que você já estudou, responda com o que sabe.

Não volte ao pré-teste nem utilize o texto antes de terminar a realização do pós-teste.

Após terminar o pós-teste compare-o com o pré-teste e, se necessário, solucione as dúvidas utilizando o texto.

Assinale, nas afirmativas abaixo, se as mesmas são verdadeiras (V) ou falsas (F):

01. Os transdutores de ultrassom possuem cristais cerâmicos que causam efeitos conhecidos como piezoelétrico, convertem energia elétrica em ondas sonoras.
Verdadeira [ ] Falsa [ ] Não sei [ ]

02. No modo B, estruturas anecoicas aparecem escuras na tela do ultrassom.
Verdadeira [ ] Falsa [ ] Não sei [ ]

03. O *Point-of-care Ultrasound* (POCUS) permite avaliação dinâmica à beira do leito, integrando achados ultrassonográficos ao exame clínico.
Verdadeira [ ] Falsa [ ] Não sei [ ]

04. O transdutor linear é especialmente útil na emergência pediátrica para avaliação pulmonar superficial e para procedimentos guiados por ultrassom.
Verdadeira [ ] Falsa [ ] Não sei [ ]

05. As linhas B são artefatos verticais que se originam da linha pleural, alcançam o fundo da tela e apagam as linhas A.
Verdadeira [ ] Falsa [ ] Não sei [ ]

06 No exame e-FAST, a janela do quadrante superior direito (RUQ ou *Morison view*) permite avaliar líquido livre intraperitoneal e hemotórax direito.
Verdadeira [ ] Falsa [ ] Não sei [ ]

07. O protocolo e-FAST apresenta alta sensibilidade para excluir pneumotórax em pacientes traumatizados.
Verdadeira [ ] Falsa [ ] Não sei [ ]

08. No protocolo p-RUSH, a avaliação é direcionada principalmente ao coração e ao estado volêmico, refletindo as principais causas de choque na infância.
Verdadeira [ ] Falsa [ ] Não sei [ ]

09. A avaliação sistemática dos grandes vasos (*pipes*) é obrigatória em todos os cenários de tratamento do p-RUSH na população pediátrica.
Verdadeira [ ] Falsa [ ] Não sei [ ]

10. No protocolo BLUE, o perfil A com deslizamento pulmonar preservado sugere ventilação pulmonar normal.
Verdadeira [ ] Falsa [ ] Não sei [ ]

11. O perfil B clássico, caracterizado por múltiplas linhas B difusas associadas a deslizamento pulmonar presente, é sugestivo de edema pulmonar cardiogênico.
Verdadeira [ ] Falsa [ ] Não sei [ ]

12. O perfil B', definido pela presença de linhas B associadas à ausência de deslizamento pulmonar, é sugestivo de pneumonia.
Verdadeira [ ] Falsa [ ] Não sei [ ]

13. O padrão C corresponde à consolidação pulmonar com aspecto tecidual, podendo apresentar broncogramas aéreos móveis.
Verdadeira [ ] Falsa [ ] Não sei [ ]

14. A ausência de broncogramas aéreos móveis no padrão C favorece o diagnóstico de pneumonia bacteriana.
Verdadeira [ ] Falsa [ ] Não sei [ ]

15. No protocolo BLUE, é objetivo central realizar a mensuração do volume do derrame pleural e determinar a característica do derrame como transudato ou exsudato.
Verdadeira [ ] Falsa [ ] Não sei [ ]



PRONAP-SBP
CICLO XXVIII - NÚMERO 3

TEMA 3

Asma aguda grave na criança: otimização da terapêutica em sala de emergência

Texto Base:
João Carlos Batista Santana[1]
Sérgio Luis Amantea[2]

[1] Professor Adjunto Departamento de Pediatria.
Universidade Federal do Rio Grande do Sul (UFRGS) e da Universidade do Vale do Rio dos Sinos (UNISINOS).
Membro do Departamento Científico de Emergência da Sociedade Brasileira de Pediatria.

[2] Professor Adjunto Departamento de Pediatria.
Universidade Federal de Ciências da Saúde de Porto Alegre (UFCSPA) e da Pontifícia Universidade Católica do Rio Grande do Sul (PUCRS).
Membro do Departamento Científico de Emergência da Sociedade Brasileira de Pediatria.

Questionário Pré-teste

Responda com o que sabe.

Não se preocupe em acertar tudo antes de estudar o texto.

Também não se preocupe com o tempo que levará para respondê-lo. Não é uma prova com duração definida.

O mais importante é identificar onde você tem maior dificuldade. Isto o ajudará no estudo do tema.

Assinale, nas afirmativas abaixo, se as mesmas são verdadeiras (V) ou falsas (F):

01. A asma aguda grave caracteriza-se pela combinação de inflamação, broncoespasmo e obstrução luminal por muco.
Verdadeira [ ] Falsa [ ] Não sei [ ]

02. A presença de tórax silencioso indica melhora clínica da crise asmática.
Verdadeira [ ] Falsa [ ] Não sei [ ]

03. A incapacidade de completar frases é marcador de gravidade em crianças maiores.
Verdadeira [ ] Falsa [ ] Não sei [ ]

04. A radiografia de tórax deve ser solicitada apenas em suspeita de complicações ou $SatO_2 < 90\%$.
Verdadeira [ ] Falsa [ ] Não sei [ ]

05. A oximetria é menos útil que a capnografia no tratamento inicial da Asma Aguda Grave (AAG).
Verdadeira [ ] Falsa [ ] Não sei [ ]

06. O uso de brometo de ipratrópio deve ser mantido após a admissão hospitalar.
Verdadeira [ ] Falsa [ ] Não sei [ ]

07. Os corticosteroides são mais eficazes quando iniciados precocemente.
Verdadeira [ ] Falsa [ ] Não sei [ ]

08. A via intravenosa para beta2-agonistas está indicada em falha da nebulização contínua.
Verdadeira [ ] Falsa [ ] Não sei [ ]

09. A aminofilina possui ampla janela terapêutica e baixo risco de eventos adversos.
Verdadeira [ ] Falsa [ ] Não sei [ ]

10. O sulfato de magnésio IV tem início de ação rápido e é adjuvante importante na AAG.
Verdadeira [ ] Falsa [ ] Não sei [ ]

11. O Cateter nasal de alto fluxo (CNAF) possui forte evidência de benefício específico em AAG.
Verdadeira [ ] Falsa [ ] Não sei [ ]

12. A Ventilação Não Invasiva (VNI) pode reduzir o trabalho respiratório se aplicada precocemente.
Verdadeira [ ] Falsa [ ] Não sei [ ]

13. A falha da VNI pode ser sugerida pela necessidade de $FiO_2 > 60\%$.
Verdadeira [ ] Falsa [ ] Não sei [ ]

14. A ventilação invasiva deve ser postergada ao máximo, mesmo com sinais de exaustão.
Verdadeira [ ] Falsa [ ] Não sei [ ]

15. A presença de murmúrio vesicular diminuído pode indicar pneumotórax ou atelectasia.
Verdadeira [ ] Falsa [ ] Não sei [ ]

Asma aguda grave na criança: otimização da terapêutica em sala de emergência

CONTEXTUALIZAÇÃO E RACIOCÍNIO FISIOPATOLÓGICO

A Asma Aguda Grave (AAG) caracteriza-se por uma exacerbação clínica da doença associada a sinais que expressam maior gravidade do seu espectro de apresentação. Frequentemente, acompanha uma resposta insuficiente ao tratamento terapêutico convencional, premissa que sempre caracterizou o estado de mal asmático ou o *status* asmático, fundamentado pela prescrição de oxigenoterapia, broncodilatadores e corticosteroides, indicando a necessidade de internação hospitalar. A Síndrome da Asma Crítica tem sido outro conceito que surgiu, a tentativa de patrocinar definições atreladas à gravidade, incluindo no seu escopo até mesmo o extremo de uma evolução desfavorável e refratária às nossas intervenções farmacológicas – os pacientes com Asma Quase Fatal ou *Near Fatal Asthma* – o que vem representar os pacientes submetidos a tratamento intensivo com necessidade de suporte ventilatório.[1-4]

O ponto comum desses conceitos está centrado na própria fisiopatologia da exacerbação – um componente obstrutivo variável que compromete as vias aéreas inferiores, a partir de inúmeros estímulos, que respondem com diferentes graus de intensidade e apresentação clínica. Desta forma, a AAG, termo por nós preferencialmente utilizado, sempre denota a necessidade de uma intervenção agressiva.[2,3]

A etiologia da AAG é multifatorial, resultante da complexa interação entre predisposição genética e fatores imunológicos, ambientais e inflamatórios crônicos. Na pediatria, as infecções virais consolidam-se como os principais gatilhos das exacerbações, principalmente em crianças menores de 3 anos de idade. Por sua vez, em crianças maiores, a obstrução das vias aéreas e a hiperresponsividade brônquica também podem ser desencadeadas por exercícios físicos, estresse emocional e alérgenos. Adicionalmente, fármacos (como o ácido acetilsalicílico), corantes, antagonistas beta2-adrenérgicos, agentes sulfitantes (como alguns aditivos alimentares e conservantes inorgânicos), poluentes ambientais e a exposição ao tabagismo atuam como importantes fatores precipitantes.[1-4]

A AAG constitui uma emergência médica crítica, manifestando-se clinicamente por hipoxemia e insuficiência respiratória progressiva. O quadro é evidenciado por taquicardia, taquipneia, uso exacerbado de musculatura acessória e, em estágios avançados, alteração do estado de consciência. Fisiopatologicamente, ocorre o comprometimento difuso da árvore brônquica devido ao tripé inflamação da mucosa, hiperreatividade muscular e obstrução luminal, resultando em redução acentuada do raio das vias aéreas e aumento da resistência ao fluxo de ar.[2,3,5]

Essa obstrução pode conduzir rapidamente à falência respiratória, caracterizada por um desequilíbrio na relação ventilação-perfusão que evolui para hipoxemia, hipercapnia e acidose respiratória. Tais condições justificam o suporte ventilatório imediato, seja por oxigenoterapia convencional, por cateter nasal de alto fluxo ou por ventilação assistida. Diante desse cenário, os objetivos terapêuticos primordiais são a restauração da função pulmonar, o alívio da hipoxemia e a instituição de medidas anti-inflamatórias precoces. Atualmente, defende-se que o manejo eficaz da AAG exija uma abordagem sinérgica, priorizando tanto a reversão do processo inflamatório, quanto do broncoespasmo.[2,6]

Pacientes com resposta insuficiente à terapêutica de primeira linha devem ser mantidos sob monitorização contínua em sala de observação, instituindo-se um manejo intensificado. Recomenda-se a otimização da oxigenoterapia e o ajuste da frequência de administração dos beta2-agonistas de curta ação. O brometo de ipratrópio inalatório, quando indicado, deve ser administrado precocemente e sempre em associação ao beta2-agonista.[2,3,6]

A terapêutica de segunda linha deve ser considerada prontamente, diante da deterioração clínica ou da ausência de melhora, complementando, mas jamais substituindo, o manejo inicial. Embora fármacos de segunda linha – como o sulfato de magnésio intravenoso (IV), o salbutamol IV e, até mesmo, a aminofilina IV – não apresentem superioridade absoluta sobre a terapia convencional em todos os fenótipos, sua utilização tem sido fundamentada na eficácia e na observação em reverter crises refratárias, reduzindo significativamente a necessidade de transferência para Unidades de Terapia Intensiva Pediátrica (UTIP).[2,3,6,7]

RACIOCÍNIO DIAGNÓSTICO

A história clínica é fundamental para avaliar o tipo de paciente e da crise asmática que se apresenta. O exame físico, alguns marcadores de gravidade e as repercussões cardiovasculares e hemodinâmicas são os indicadores das condutas a serem assumidas. Não existe característica clínica preditiva de maior gravidade, nem mesmo da sua evolução. Alguns elementos clínicos evidentes – como história de crises e hospitalizações e presença de dispneia, tiragens intercostais e

sibilância – são extremamente úteis. Toda a história clínica relacionada com asma deve ser detalhada: história familiar, alergias, número de visitas aos prontos-socorros, hospitalizações, intubações, uso de ventilação mecânica e oxigenoterapia e tratamentos empregados na crise e na intercrise (período entre as exacerbações ou crises).[8-11]

A avaliação da gravidade na pediatria é essencialmente clínica. Embora a espirometria possa ser utilizada em maiores de cinco anos, com um pico de fluxo expiratório < 50% do previsto indicando AAG, a gravidade nos quadros agudos deve ser rapidamente estratificada por sinais semiológicos mais evidentes. O padrão respiratório e a fala podem ser úteis em crianças maiores. A incapacidade de completar frases, a presença de gemência ou o "tórax silencioso" são indicadores de insuficiência respiratória iminente. Isto também pode ocorrer em crianças menores, mesmo que as retrações da musculatura respiratória sejam sinais bem mais significativos neste grupo. Embora o sibilo seja clássico, ele não é patognomônico de asma aguda. Por sua vez, a presença de murmúrio vesicular diminuído pode sugerir complicações, tais como tampões mucosos, pneumotórax ou atelectasias.[9,11,12]

A AAG exerce impacto direto no sistema cardiovascular devido às oscilações extremas da pressão intratorácica. A pressão inspiratória marcadamente negativa aumenta a pós-carga do ventrículo esquerdo e interfere no retorno venoso, culminando no pulso paradoxal. A taquicardia presente na crise pode ser acentuada pelo uso terapêutico de beta2-agonistas. Os achados mais comuns são taquipneia, taquicardia, batimentos da asa nasal, hiperexpansão torácica e retrações inspiratórias – destacando-se que a coloração das extremidades necessariamente deva ser analisada.[5,10,13]

A AAG é potencialmente fatal devido a hipoxemia. A interpretação de suas manifestações clínicas deve ser criteriosa, pois varia muito em função da rápida evolução da doença. A terapêutica mais intensiva deve ser instituída quando ocorrer alteração de consciência, exaustão ou franca falência respiratória, diminuição evidente da entrada de ar no tórax, expiração forçada, interrupção da fala, $PaCO_2$ normal ou começando a se elevar, perda de fôlego, hiperexpansão pulmonar severa, falha do esquema terapêutico clássico, parada cardiorrespiratória e/ou acidose metabólica.[5, 9,13]

As manifestações clínicas da AAG refletem a dinâmica de instalação ou reversão do processo inflamatório e da obstrução luminal. A obstrução grave altera drasticamente a mecânica pulmonar, elevando a pressão transpulmonar para níveis superiores a 50 cmH_2O. A expiração torna-se um processo ativo, com fluxos reduzidos e tempo expiratório prolongado. Para compensar a resistência ao fluxo, a criança aumenta o volume pulmonar residual, resultando em hiperinsuflação dinâmica e aprisionamento aéreo. Os quadros mais graves podem ser agudos ou mesmo instáveis e agudizados. Em pacientes com controle rotineiro insuficiente da doença, o remodelamento estrutural, caracterizado por hipertrofia muscular e deposição de colágeno, reduz a complacência pulmonar, além de agravar o trabalho respiratório e o uso de musculatura acessória.[4,14]

O raciocínio clínico em cima da crise asmática pode ser auxiliado por avaliação complementar e alguns escores. A monitorização contínua por escores validados – como o PRAM – *Pediatric Respiratory Assessment Measure* (Tabela 1), que varia de 0 a 12, classificando a gravidade da crise em leve (0-3), moderada (4-7) ou grave (8-12), ou o PIS – *Pulmonary Index Score* – é recomendada, para objetivar a resposta terapêutica e padronizar a avaliação do cuidado. Quanto aos exames complementares, pode-se dizer que a radiografia de tórax e a gasometria não precisam ser solicitados rotineiramente. Elas devem ser reservadas para casos de $SatO_2 < 90\%$ e suspeitas de pneumotórax, pneumonia ou falha grave na resposta ao tratamento inicial. A ultrassonografia à beira do leito surge como uma ferramenta valiosa e não invasiva para a identificação precoce de consolidações e atelectasias, auxiliando no manejo das alterações de ventilação-perfusão.[12,15,16]

Tabela 1. Escore PRAM – *Pediatric Respiratory Assessment Measure*.[16]

Parâmetro	0	1	2	3
Retração suprasternal (tiragem)	Ausente	—	Sim	—
Escaleno visível	Ausente	—	Sim	—
Entrada de ar	Normal	Diminuída na base	Diminuída no ápice e na base	Mínima ou ausente
Sibilância	Ausente	Expiratória somente	Inspiração e expiração	Audível sem estetoscópio (mínima ou nenhuma entrada de ar)
Saturação O_2 (%)	≥ 95%	92-94%	< 92%	—

Classificação: Leve (0-3); Moderada (4-7); Grave (8-12)

Na abordagem da crise de asma grave, a avaliação deve ser dinâmica. A oximetria é uma ferramenta de fácil aquisição e interpretação imediata, sendo essencial no manejo à beira do leito. Ela é fundamental no seguimento fisiológico das crises, no ajuste da oxigenoterapia e na monitorização de procedimentos. Da mesma forma, a oximetria é um dos marcadores de gravidade, pois uma $SatO_2 < 92\%$ em ar ambiente correlaciona-se frequentemente com quadros graves e risco de deterioração neurológica. Na interpretação da oximetria, entretanto, deve-se considerar a possibilidade de um viés de aferição, já que crianças com agitação ou má perfusão periférica podem ter uma onda de pulso pouco fidedigna.[9,11]

A capnografia é uma monitorização da pressão parcial ou da concentração de CO_2 nos gases expirados, apresentada de forma quantitativa e gráfica. A sua utilidade máxima reside na avaliação de pacientes intubados, auxiliando na confirmação do posicionamento do tubo e na eficácia ventilatória. Destaque-se que a capnografia possui papel limitado no manejo inicial da asma na sala de emergência – em comparação à oximetria e à avaliação clínica.[13,17]

A espirometria tem espaço limitado na unidade de emergência e só é usada para fins de investigação de doenças crônicas ou com elevado grau de comprometimento pulmonar. O hemograma não tem qualquer relevância clínica. Por fim, a pesquisa viral – seja por técnicas de detecção de antígeno ou por técnicas moleculares – não é indicada na rotina assistencial, podendo contribuir para análises de perfis epidemiológicos.[9,11]

RACIOCÍNIO PARA TOMADA DE DECISÕES E TERAPÊUTICA

Muitos casos de AAG na infância apresentam resposta clínico-terapêutica insatisfatória. Pacientes refratários à terapêutica de primeira linha demandam monitorização contínua em sala de observação, com pronta intensificação do tratamento ou adoção de terapias alternativas. Nesse cenário, a oferta de oxigenoterapia e a frequência de administração de beta2-agonistas devem ser criteriosamente elevadas. O uso inalatório do brometo de ipratrópio, embora tenha indicações mais restritas nos protocolos atuais e eficácia limitada isoladamente, reserva sua utilidade à abordagem inicial, devendo ser invariavelmente associado a um beta2-agonista. Adicionalmente, a corticoterapia deve ser instituída de imediato, ainda que seu efeito anti-inflamatório sistêmico se manifeste apenas algumas horas após a administração.[2,3,6,11]

A otimização da abordagem da crise de asma mais grave se estabelece na percepção do insucesso do tratamento convencional. A terapêutica de segunda linha deve ser implementada prontamente à detecção de deterioração clínica, sem prejuízo à continuidade do manejo inicial. Dada a escassez de evidências robustas, sua aplicação é amplamente guiada pela experiência clínica em unidades de emergência. O sulfato de magnésio IV parece demonstrar maior efetividade – se administrado precocemente. Em contrapartida, o salbutamol intravenoso, as xantinas e a ventilação não invasiva ou a oxigenoterapia por cateter nasal de alto fluxo tendem a ser mais utilizados em estágios avançados da crise. Embora fármacos, como o sulfato de magnésio e o salbutamol por via intravenosa, nem sempre apresentem evidências dotadas de superioridade robustas, frente aos esquemas tradicionais, sua utilidade clínica parece ser evidente na reversão de quadros graves e na redução de transferências para UTIP. Até mesmo as xantinas, historicamente associadas a eventos adversos graves, têm merecido atenção nos pacientes graves com evolução desfavorável, aumentando mais o cenário da controvérsia.[2,6,7,16]

A oxigenoterapia por cateter de alto fluxo (em cenários especiais) ou a ventilação não invasiva tem trazido novas opções de intervenção – na tentativa de se evitar o suporte ventilatório invasivo. Na ventilação mecânica, o emprego de sedoanalgésicos e bloqueadores neuromusculares é essencial para viabilizar estratégias de hipoventilação controlada e hipercapnia permissiva. Nos casos de extrema gravidade, podem ser recomendadas terapias de resgate intensivo, como a mistura gasosa hélio-oxigênio, a inalação de anestésicos e o suporte de vida extracorpóreo. Reitera-se que a ventilação artificial, por ser um método invasivo, deve ser indicada com parcimônia; todavia, uma vez estabelecida sua necessidade, a intubação endotraqueal não deve ser postergada.[5,16,17]

OXIGENOTERAPIA

No manejo da AAG, a oxigenoterapia configura-se como intervenção prioritária. O alvo terapêutico consiste na manutenção da saturação arterial de oxigênio acima de 92%, titulando-se a oferta para reverter a hipoxemia arterial. Tal conduta não apenas assegura a homeostase do transporte de oxigênio aos tecidos, mas também mitiga a hipertensão pulmonar reativa e favorece a dinâmica ventilatória. A escolha do dispositivo de entrega do oxigênio deve ponderar a tolerância do paciente e a demanda metabólica: cateteres nasais são reservados para quadros de menor gravidade, ao passo que máscaras com reservatório são imperativas quando há necessidade de altas concentrações de oxigênio para estabilização clínica.[9,15]

CORTICOSTEROIDES

Os corticosteroides também desempenham papel central no tratamento da AAG, atuando como potentes agentes anti-inflamatórios desde o início da exacerbação. Embora seus mecanismos de ação ainda não estejam totalmente elucidados, evidências demonstram que esses fármacos incrementam a responsividade dos receptores beta-adrenérgicos e atenuam a cascata inflamatória, reduzindo a hiper-reatividade brônquica, a permeabilidade vascular e a hipersecreção da mucosa.

A duração da corticoterapia deve ser individualizada segundo a gravidade do quadro e a evolução clínica, embora a literatura recomende, habitualmente, ciclos que não excedam 14 dias. O uso de corticosteroides, independentemente da via de administração, está consolidado como intervenção eficaz na mitigação de sintomas e na redução das taxas de hospitalização. As diretrizes recomendam o uso de hidrocortisona IV ou metilprednisolona IV a cada 6 ou 8 horas. Ressalta-se que a

administração de prednisona ou prednisolona por via oral apresenta eficácia equivalente aos corticoides administrados pela via intravenosa, com a vantagem de ser menos invasiva. Adicionalmente, a dexametasona emerge como uma alternativa terapêutica viável e segura – principalmente naqueles pacientes com perspectiva de curta permanência hospitalar ou dúvidas frente a uma aderência à continuidade terapêutica no domicílio.[2,6,9,11]

BRONCODILATADORES β2-AGONISTAS

Os agonistas beta2-adrenérgicos promovem broncodilatação rápida, estimulam o transporte mucociliar, modulam a liberação de mediadores inflamatórios pelos mastócitos e incrementam a contratilidade diafragmática. Na prática clínica, os agentes seletivos são preferíveis aos não seletivos, visto que apresentam perfil reduzido de efeitos adversos sistêmicos – como hipertensão arterial, arritmias graves e hipocalemia.[18,19]

O salbutamol destaca-se como o broncodilatador de escolha para crianças com crises recorrentes, apresentando versatilidade de administração pelas vias inalatória, oral ou intravenosa. Embora a reversão do broncoespasmo ocorra habitualmente em poucas horas, o uso prolongado ou em altas doses exige vigilância devido aos riscos sistêmicos potenciais – desde alterações psicomotoras até distúrbios metabólicos. A estratégia de doses elevadas em intervalos curtos tem se mostrado segura e eficaz no cenário de urgência. Na via inalatória, a magnitude e a persistência do efeito broncodilatador são diretamente proporcionais ao incremento da dose e à redução do intervalo entre as administrações. Algumas recomendações ainda vigentes para dosagens calculadas por peso corpóreo, diluição e administração têm perdido espaço para esquemas de prescrição que se utilizam de doses fixas de 2,5 mg ou 5,0 mg de salbutamol, sendo as doses discriminadas a partir de um peso corpóreo de 20 kg. O racional para essa rotina está fundamentado no ajuste indireto da quantidade de fármaco dispensado para o trato respiratório. O volume corrente do paciente sofre influência direta do peso corporal e será o determinante de maior ou menor dispensação de medicação para a via aérea inferior do paciente.[11,18]

A melhora clínica progressiva do paciente constitui o parâmetro fundamental para o escalonamento e o desmame das drogas. Saliente-se que a nebulização exclusiva com solução fisiológica é desaconselhada, pois pode desencadear hiper-reatividade brônquica por mecanismos físicos e osmóticos.[3,11]

Para quadros de AAG refratários ao tratamento convencional, a nebulização contínua com beta2-adrenérgicos tem sido considerada uma alternativa terapêutica em alguns serviços. Apesar de todo o conhecimento adquirido frente ao mecanismo de ação dos beta2-adrenérgicos e sua segurança, a dose considerada ideal ainda é alvo de controvérsias. A frequência das administrações deve ser titulada conforme

a gravidade e a resposta clínica, podendo variar de regimes de resgate até a nebulização contínua em pacientes com hipercapnia sustentada. A dose recomendada de salbutamol para nebulização contínua varia de 0,15 a 0,5 mg/kg/h. Após a estabilização respiratória, deve-se realizar a transição para nebulização intermitente, com aumento progressivo do intervalo entre as doses. Nem todo paciente tolera a manutenção de uma interface acoplada ao rosto de maneira contínua. Tal comportamento tem limitado a difusão desta técnica inalatória na rotina assistencial na maioria dos serviços.[16,18,20]

Na própria discussão, sobre o sistema gerador de aerossol ideal na abordagem terapêutica inicial no âmbito hospitalar, encontramos discussões. Diferenças clínicas entre utilizar nebulização ou *sprays* dosimetrados acoplados a espaçadores parecem não resultar em diferenças significativas na maioria dos desfechos clínicos avaliados. Parece-nos razoável que cada serviço determine a forma de utilização na sua rotina, nos casos leves e/ou moderados de apresentação da exacerbação. Entretanto, os casos graves devem receber preferencialmente as drogas inalatórias por nebulização, dentro das doses universalmente preconizadas.[18,21]

A via intravenosa é indicada estritamente para pacientes com resposta inadequada à nebulização contínua. Em quadros de broncoespasmo severo, a redução crítica do volume corrente e do fluxo inspiratório compromete a deposição de fármacos inalatórios nas vias aéreas distais, tornando a via sistêmica uma alternativa necessária. Além da eficácia broncodilatadora, a infusão contínua favorece o repouso do paciente, frequentemente exausto pelo esforço respiratório.[18,22]

A resposta terapêutica ao salbutamol IV apresenta variabilidade individual devido a polimorfismos genéticos e diferenças metabólicas, podendo ser menos acentuada em pacientes obesos ou afrodescendentes. As doses devem ser individualizadas e ajustadas a cada 15-30 minutos, com incrementos de 0,2 a 0,5 mcg/kg/min, conforme a evolução clínica. Os regimes posológicos sugeridos são variáveis. A utilização de dose bólus ou ataque tem sido considerada pouco vantajosa, uma vez que o incremento das infusões é muito dinâmico, a partir de uma infusão inicial de 0,5 a 1 mcg/kg/min. As taxas de infusão máxima têm sido limitadas a 6 mcg/kg/min. Embora taxas de infusões mais elevadas tenham sido descritas na literatura, o benefício broncodilatador, frente à potencial ocorrência de efeitos colaterais graves, têm desencorajado a utilização dessa estratégia.[18, 22-24]

Os pacientes que utilizam drogas beta2-agonistas IV necessitam monitorização contínua de sinais vitais e eletrólitos – particularmente potássio. As suas principais reações adversas são taquicardia, arritmias, hipotensão arterial, prolongamento do intervalo QT, isquemia miocárdica, hipocalemia, tremores, agitação e náuseas.[18,22,23]

Outra droga simpaticomimética, a adrenalina parenteral, não demonstrou qualquer superioridade terapêutica em relação aos beta2-agonistas inalatórios.[25]

No tratamento inicial da crise asmática, o brometo de ipratrópio pode ser associado à oxigenoterapia, aos corticosteroides e aos beta2-agonistas – embora sua recomendação não seja universal. A dosagem preconizada é de 0,125 mg, para crianças até 10 kg, e 0,250 mg, para aquelas acima de 10 kg. Sua utilização, no tratamento inicial da crise, sugere a menor ocorrência de admissão hospitalar. No entanto, uma vez o paciente internado, não existem benefícios clínicos documentados que justifiquem sua manutenção.[3,11]

SULFATO DE MAGNÉSIO

O sulfato de magnésio tem se consolidado como uma intervenção adjuvante fundamental no tratamento da asma aguda grave em unidades de emergência. Seu mecanismo de ação primordial baseia-se no antagonismo fisiológico do cálcio – o que inibe a contratilidade dependente desse íon e promove o relaxamento efetivo da musculatura lisa brônquica. Adicionalmente, evidências científicas sugerem um papel imunomodulador, caracterizado pela estabilização de linfócitos T e pela inibição da degranulação de mastócitos, resultando na atenuação da cascata de mediadores inflamatórios.[7,25-27]

O sulfato de magnésio tem rápido início de ação e, embora a via inalatória seja descrita, a via intravenosa permanece preferencial devido à maior previsibilidade da resposta sistêmica e às dificuldades atreladas ao controle físico-químico da solução de nebulização. A estratégia terapêutica é estratificada conforme a gravidade do quadro e a resposta clínica apresentada.[26,27]

Vários esquemas posológicos têm sido descritos[26-29]:

- Bolus com taxa de infusão única. Dose de 25 a 75 mg/kg, infundida uma vez, num intervalo de 20 a 30 minutos, podendo ser repetida, após uma hora, caso não haja benefício clínico.
- Bolus intermitente. Dose de 25 a 75 mg/kg, infundida em um intervalo de 20 a 30 minutos, podendo ser repetida a cada 4 ou 6 horas.
- Infusão contínua preconiza o início em bolus de 50 mg/kg em 20 a 30 minutos, seguido de manutenção de 25 a 75 mg/kg/h. O objetivo terapêutico é a manutenção dos níveis séricos de magnésio entre 3 e 5 mg/dL.

Evidências demonstram que a infusão prolongada apresenta desfechos clínicos superiores ao bolus isolado, resultando em reversão mais eficaz do broncoespasmo. Essa estratégia correlaciona-se com índices mais precoces de alta hospitalar e com redução significativa nos custos assistenciais e operacionais.[29-30]

A excreção do magnésio é predominantemente renal – o que impõe cautela e monitoramento rigoroso em pacientes com disfunção renal pregressa. No cenário pediátrico, embora o volume de ensaios clínicos seja inferior ao observado na população adulta, a evidência atual sustenta que a intervenção precoce com sulfato de magnésio correlaciona-se à melhora imediata da função pulmonar. Adicionalmente, seu uso está associado a reduções clinicamente significativas nas taxas de internação hospitalar e na necessidade de suporte ventilatório invasivo.[28,30,31]

A resposta clínica costuma ser observada de forma precoce, frequentemente ainda durante a infusão. Os efeitos adversos mais comuns incluem hipotensão arterial, náuseas e rubor facial. Embora a toxicidade sistêmica seja incomum, a monitorização rigorosa dos sinais de alerta é imperativa. As manifestações de hipermagnesemia mais referidas compreendem fraqueza muscular, arreflexia, alterações visuais e sonolência, além do risco potencial de arritmias cardíacas e depressão respiratória.[29,32]

Portanto, é importante que o paciente seja monitorizado clinicamente, reforçando a importância das aferições seriadas de tensão arterial, nível de consciência e padrão respiratório. É desejável um traçado eletrônico de ritmo, frequência cardíaca, frequência respiratória e saturação de O_2.[26,28]

XANTINAS

As metilxantinas – representadas pela teofilina e seu derivado hidrossolúvel, a aminofilina – apresentam mecanismos de ação complexos, com potenciais efeitos imunomoduladores e anti-inflamatórios. Embora admitam diversas vias de administração, a intravenosa é a preferencial no manejo hospitalar. Por sua vez, a absorção retal é errática, praticamente contraindicada. Atualmente, o emprego desses fármacos restringe-se aos quadros de AAG que evoluem com insuficiência respiratória progressiva, refratários à otimização terapêutica com corticosteroides e beta2-agonistas e, talvez, até com brometo de ipratrópio e sulfato de magnésio.[22,23,33]

A principal limitação clínica reside na sua estreita janela terapêutica, visto que a toxicidade frequentemente manifesta-se em concentrações próximas às de eficácia. Recomenda-se dose de ataque de 5 a 7 mg/kg, infundida em 20 minutos, seguida de manutenção por infusão contínua de 0,5 a 1 mg/kg/h. O objetivo é atingir níveis séricos entre 10 e 20 µg/mL; contudo, concentrações superiores a 20 µg/mL associam-se a graves efeitos adversos, incluindo taquicardia, arritmias, alcalose respiratória, distúrbios metabólicos, hemorragia digestiva, crises convulsivas, encefalopatia tóxica e até óbito.[23,24,33]

OXIGENOTERAPIA DE ALTO FLUXO POR CATETER NASAL

O uso de cateter nasal de alto fluxo (CNAF) consolidou-se como uma estratégia terapêutica atual para o manejo da insuficiência respiratória moderada a grave, destacadamente em unidades de emergência. A principal vantagem do método reside na oferta de suporte de oxigênio otimizado, associada à elevada tolerância clínica. A literatura demonstra sua eficácia predominantemente em lactentes com bronquiolite, evidenciando melhora nos escores clínicos, redução no tempo de internação e menor necessidade de ventilação invasiva.[32-34]

Os mecanismos fisiológicos do CNAF baseiam-se no aquecimento e na umidificação dos gases em fluxos superiores ao fluxo inspiratório do paciente. Essa modalidade visa expandir a capacidade residual funcional, reduzir a resistência das vias aéreas e gerar uma pressão positiva residual na nasofaringe, otimizando o *clearance* de CO_2 por meio do *washout* do espaço morto anatômico. Adicionalmente, o alto fluxo produz uma PEEP (Pressão Positiva Expiratória Final) residual, que auxilia na redução do esforço respiratório. Embora apresente a vantagem de dispensar a sedação adjunta, na maioria dos casos, a evidência científica quanto à eficácia do CNAF – especificamente na asma aguda moderada a grave – permanece escassa.[33-35]

Estudos experimentais também têm demonstrado a menor deposição das drogas inalatórias num cenário de alto fluxo, o que poderia contribuir para o menor efeito broncodilatador. Nebulizadores de malha vibratória, geradores de aerossol de maneira contínua, têm limitado esse efeito, mas agregam custo ao tratamento e necessidade de maiores investimentos tecnológicos, nem sempre disponíveis na maioria dos serviços.[34-36]

VENTILAÇÃO NÃO INVASIVA

Diante da progressão da insuficiência respiratória e da resposta inadequada à terapêutica instituída, torna-se imperativa a escalonagem para cuidados intensivos para AAG. Devem ser consideradas as indicações para uso de cateter nasal de alto fluxo, ventilação não invasiva (VNI) ou ventilação mecânica invasiva, pautando-se estritamente na evolução clínica do paciente. A VNI pode ser administrada via Pressão Positiva Contínua (CPAP) ou Pressão Positiva em Dois Níveis (BIPAP). Enquanto o CPAP mantém uma pressão positiva contínua nas vias aéreas durante todo o ciclo respiratório, o BiPAP oferece dois níveis pressóricos distintos: a pressão inspiratória e a pressão expiratória.[16,17]

Na literatura abrangendo AAG, o uso da modalidade BiPAP é o mais prevalente. Recomenda-se iniciar o suporte com parâmetros reduzidos para favorecer a adap-

tação do paciente, com valores iniciais de IPAP entre 4 e 6 cmH_2O e de EPAP entre 2 e 4 cmH_2O. A suplementação de oxigênio deve ser ajustada para manter a saturação superior a 92%. A eficácia da intervenção é evidenciada pela redução do esforço respiratório e pela estabilização das frequências respiratória e cardíaca em até 60 minutos. Por outro lado, o insucesso da VNI é sugerido pela necessidade de FiO_2 > 60% e pelas pressões inspiratórias superiores a 15-17 cmH_2O.[37-39]

A avaliação clínica do paciente asmático sob VNI deve ser rigorosa, particularmente nas primeiras duas horas, período considerado suficiente para a determinação do sucesso ou da falha da terapêutica. A monitorização contínua deve priorizar a análise da frequência cardíaca, da frequência respiratória e da saturação de hemoglobina. Uma causa prevalente de insucesso da VNI é a inadequação das interfaces utilizadas. A escolha do dispositivo deve ser individualizada de acordo com a faixa etária: lactentes podem ser adaptados com prongas ou máscaras nasais, enquanto crianças maiores geralmente requerem máscaras oronasais ou faciais, para garantir a vedação adequada e a entrega das pressões programadas.[17,37,39]

A eficácia da VNI parece estar associada à sua instituição precoce; contudo, o sucesso da técnica é estritamente dependente da cooperação do paciente e da adaptação à interface. Para otimizar o ajuste da máscara e a sincronia ventilatória, pode-se considerar a sedação consciente. As estratégias de indução comumente empregam a cetamina, devido à sua capacidade de preservação do *drive* respiratório central, por seu efeito broncodilatador, e à sua estabilidade hemodinâmica. Também pode ser administrada em infusão contínua em baixas doses.[11,16,17]

Para a manutenção do plano sedativo e a otimização da sincronia paciente-ventilador, preconiza-se o uso de agonistas alfa-adrenérgicos – como a dexmedetomidina, que oferece excelente plano sedativo sem causar depressão respiratória significativa, embora apresente custo mais elevado. A clonidina em doses equivalentes também constitui uma alternativa terapêutica; contudo, seu uso exige cautela devido ao risco de depressão respiratória. Deve-se ressaltar que tanto a dexmedetomidina quanto a clonidina podem induzir bradicardia e hipotensão arterial; no entanto, esses efeitos colaterais costumam ser leves, conferindo boa tolerabilidade aos medicamentos.[16,37,38,39]

As principais contraindicações à VNI incluem: a alteração do nível de consciência, o trauma (ou a cirurgia facial) recente e a instabilidade hemodinâmica grave. Na pediatria, a principal limitação terapêutica é a intolerância do paciente, visto que a aplicação de pressão positiva facial pode desencadear desconforto e agitação psicomotora. Dessa forma, uma estratégia de sedação otimizada é fundamental tanto para a adaptação da interface quanto para a manutenção do suporte. Embora a VNI promova melhora clínica e redução do trabalho respiratório, a evidência atual permanece inconclusiva quanto ao seu impacto real na redução das taxas de falha terapêutica e na necessidade de Ventilação Mecânica Invasiva (VMI) neste subgrupo de pacientes.

VENTILAÇÃO MECÂNICA INVASIVA

A VMI é uma intervenção associada a riscos significativos, devendo ser indicada criteriosamente. Todavia, uma vez estabelecida a necessidade clínica, a intubação orotraqueal não deve ser postergada. Na AAG, a sequência rápida de intubação deve priorizar estabilidade e broncodilatação, empregando-se comumente cetamina, associada ao propofol ou ao midazolam, e rocurônio como bloqueador neuromuscular. Recomenda-se a utilização de tubos endotraqueais com balonete, para minimizar escapes pressóricos e garantir a entrega do volume corrente.[5,15,16]

A estratégia ventilatória inicial deve preferencialmente utilizar o modo de pressão controlada. Os parâmetros devem ser ajustados para limitar a pressão de pico < 50 cmH_2O, desde que a pressão de platô se mantenha < 28 cmH_2O, visando um volume corrente de 8-12 mL/kg. Para mitigar o aprisionamento de ar e permitir o tempo expiratório prolongado, preconiza-se uma frequência respiratória reduzida, estabelecendo uma relação I:E entre 1:3 e 1:4.[5,15]

Fisiologicamente, na AAG, há broncoconstrição, inflamação, aumento da resistência e consequente redução do fluxo expiratório, resultando numa hiperinsuflação dinâmica – denominada de auto-PEEP. Assim, a PEEP real é imprevisível. O paciente com ventilação assistida tem tempo expiratório curto em função da frequência respiratória aumentada e volume-minuto alto. Desta forma, o paciente precisa de força para vencer essa auto-PEEP, podendo ter respiração irregular e, por isso mesmo, necessitar de sedação mais efetiva – com relaxante muscular, clonidina ou dexmedetomidina e cetamina, para garantir a sincronia paciente-ventilador[15-17]

Em casos de asma refratária às estratégias convencionais de cuidados intensivos, devem ser consideradas as terapias de resgate – como o uso de anestésicos inalatórios, heliox e oxigenação por membrana extracorpórea.[5,17]

HELIOX

O uso de heliox não se consolidou como prática rotineira, permanecendo como uma alternativa terapêutica restrita ao ambiente de cuidados intensivos. O hélio é um gás biologicamente inerte e significativamente menos denso que o nitrogênio ou o oxigênio puro. Devido a essa propriedade física, a mistura de hélio e oxigênio favorece a conversão do fluxo turbulento em fluxo laminar em vias aéreas com elevada resistência – que é uma condição fisiopatológica característica da AAG. A redução da densidade do gás inspirado diminui o gradiente de pressão necessário para mover o volume de ar, resultando em menor trabalho respiratório. No entanto, a evidência clínica em pediatria ainda é limitada; poucos estudos demonstraram benefícios con-

sistentes no uso do heliox, seja como suporte ventilatório ou como veículo para a nebulização de broncodilatadores, visando uma deposição pulmonar mais distal.[16,40]

PROGNÓSTICO

Cerca de 15% dos casos de AAG na infância apresenta refratariedade à abordagem clínico-terapêutica inicial. Os fatores preditores para esse desfecho incluem atraso no diagnóstico, subestimação da gravidade clínica, falhas na elaboração do plano terapêutico e instituição de medidas terapêuticas inadequadas. Embora a maioria dos episódios de asma apresente um prognóstico favorável, uma parcela das crises evolui com exacerbação grave, demandando manejo imediato em unidades de emergência ou terapia intensiva. Nestes cenários, é importante a adoção de medidas terapêuticas precoces, a avaliação clínica zelosa e a adoção de medidas terapêuticas sistematizadas, que sejam do domínio de toda equipe.[5,8,9]

É importante que cada serviço possua seu protocolo individualizado para tratamento das crises, que venha a considerar gravidade, ferramentas de avaliação clínica e recursos disponíveis para monitoramento e intervenções.[9,39]

Os protocolos devem ser revisados e constantemente atualizados. Na Figura 1, podemos observar uma proposta interessante de sistematização assistencial, na qual, além de drogas e intervenções, são listados níveis de evidência e apresentada uma linha de tempo, reforçando a importância da abordagem continuada e dinâmica do tratamento.

Pacientes com resposta insuficiente à terapêutica de primeira linha devem ser mantidos sob monitorização contínua em ambiente de observação, com a pronta instituição de terapias intensivas ou alternativas. A mortalidade por asma na infância é um evento raro; contudo, casos graves estão intrinsecamente associados à hospitalização prolongada, maior tempo de recuperação funcional e elevada incidência de comorbidades respiratórias a longo prazo.[5,9]

REFERÊNCIAS

01. Shein SL, Speicher RH, Proença Filho JO, et al. Contemporary treatment of children with critical and near-fatal asthma. Rev Bras Ter Intensiva. 2016;28(2):167-178.

02. Nievas IFF, Anand KJS. Severe acute asthma exacerbation in children. J Pediatr Pharmacol Ther. 2013;18:88-104.

03. Carroll CL, Sala KA. Pediatric status asthmaticus. Crit Care Clin. 2013; 29:153-166.

04. Wener RRL, Bel EH. Severe refractory asthma: an update. Eur Respir Rev. 2013;22:227-235.

05. Newth CJL, Meert KL, Clark AE, et al. Fatal and near-fatal asthma in children. J Pediatr. 2012;161:214-221.

06. Leung JS. Paediatrics: how to manage acute asthma exacerbations. Drugs Context. 2021;10:2020-12-7.

07. Santana JC, Barreto SSM, Piva JP, et al. Controlled study on intravenous magnesium sulfate or salbutamol. J Pediatr (Rio J). 2001;77:279-287.

08. Hasegawa K, Tsugawa Y, Brown DF, Camargo CA Jr. Childhood asthma hospitalizations. J Pediatr. 2013;163:1127-1133.

09. Global Initiative for Asthma (GINA). Global strategy for asthma management and prevention. 2025 update.

10. Krishnan SG, Wong HC, Ganapathy S, et al. Pulsus paradoxus in paediatric asthma. Arch Dis Child. 2020;105:533-538.

11. Mahesh S, Ramamurthy MB. Management of acute asthma in children. Indian J Pediatr. 2022;89:366-372.

12. Chalut DS, Ducharme FM, Davis GM. PRAM. J Pediatr. 2000;137:762–768.

13. Volpicelli G, Elbarbary M, Blaivas M, et al. Lung ultrasound recommendations. Intensive Care Med. 2012;38:577-591.

14. Buonsenso D, Musolino AM, Gatto A, et al. Lung ultrasound in children. Pediatr Pulmonol. 2018;53:737-744.

15. Bohn D, Kissoon N. Acute asthma. Pediatr Crit Care Med. 2001;2:151–163.

16. Rehder KJ. Adjunct therapies for refractory status asthmaticus. Respir Care. 2017;62:849-865.

17. Argent AC, Biban P. What's new on NIV in the PICU. Intensive Care Med. 2014;40:880-884.

18. Andrzejowski P, Carroll W. Salbutamol in paediatrics. Arch Dis Child Educ Pract Ed. 2016;101:194-197.

19. Marques L, Vale N. Salbutamol review. Int J Mol Sci. 2022;23:14207.

20. Boeschoten SA, Buysse CMP, de Winter BCM, et al. IV salbutamol in PICU. Eur J Pediatr. 2022;181:3701-3709.

21. Sakrani NF, Hussein SE, Borg M, et al. Barriers to MDI use. Int J Pediatr Adolesc Med. 2022;9:41-45.

22. Stulce C, Gouda S, Said SJ, et al. Terbutaline and aminophylline. Pediatr Pulmonol. 2020;55:1624-1630.

23. Dalabih AR, Bondi SA, Harris ZL, et al. Aminophylline infusion. Pulm Pharmacol Ther. 2014;27:57-61.

24. Saint GL, Semple MG, Sinha I, Hawcutt DB. IV theophylline dosing. Pediatr Drugs. 2018;20:209-214.

25. Baggott C, Hardy JK, Sparks J, et al. Epinephrine in acute asthma. Thorax. 2022;77:563-572.

26. Cheuk DKL, Chau TCH, Lee SL. Magnesium meta-analysis. Arch Dis Child. 2005;90:74-77.

27. Mohammed S, Goodacre S. Magnesium sulphate review. Emerg Med J. 2007;24:823-830.

28. Schuh S, Zemek R, Plint A, et al. Magnesium pharmacotherapy. Pediatrics. 2012;129:852-859.

29. Irazuzta JE, Paredes F, Pavlicich V, et al. High-dose magnesium. Pediatr Crit Care Med. 2016;17:e29-e33.

30. Gross M Jr, Lago PM, Santana JCB, et al. Continuous magnesium infusion. Pediatr Pulmonol. 2021;56:1924-1930.

31. Johnson PN, Drury AS, Gupta N. Continuous magnesium review. Front Pediatr. 2022;10:853574.

32. Coletti KD, Bagdure DN, Walker LK, et al. HFNC utilization. Respir Care. 2017;62:1023-1029.

33. Baudin F, Buisson A. Nasal high flow in asthma. Ann Intensive Care. 2017;7:55.

34. Gates RM, Haynes KE, Rehder KJ, et al. HFNC in critical asthma. Respir Care. 2021;66:1240-1246.

35. Baudin F, Poyan R. HFNC in pediatric ICU. Respir Care. 2017;62:1116-1117.

36. Mangkuliguna G, Romli MI, Djatikusumo A, Adrianto N. HFNC meta-analysis. Acute Crit Care. 2026;41:148-159.

37. Silva PS, Barreto SSM. Ventilação não invasiva. Rev Bras Ter Intensiva. 2015;27:390-396.

38. Usala C, Wilson P. NIV in status asthmaticus. J Asthma. 2022;59:1338-1342.

39. Boeschoten S, de Hoog M, Kneyber M, et al. Practices in PICUs. Eur J Pediatr. 2020;179:455-461.

40. Fedor KL. Noninvasive respiratory support. Respir Care. 2017;62:699-717.

Questionário Pós-teste

Agora que você já estudou, responda com o que sabe.

Não volte ao pré-teste e nem utilize o texto antes de terminar a realização do pós-teste.

Após terminar o pós-teste compare-o com o pré-teste e, se necessário, solucione as dúvidas utilizando o texto.

Assinale, nas afirmativas abaixo, se as mesmas são verdadeiras (V) ou falsas (F):

01. A asma aguda grave caracteriza-se pela combinação de inflamação, broncoespasmo e obstrução luminal por muco.
Verdadeira [ ] Falsa [ ] Não sei [ ]

02. A presença de tórax silencioso indica melhora clínica da crise asmática.
Verdadeira [ ] Falsa [ ] Não sei [ ]

03. A incapacidade de completar frases é marcador de gravidade em crianças maiores.
Verdadeira [ ] Falsa [ ] Não sei [ ]

04. A radiografia de tórax deve ser solicitada apenas em suspeita de complicações ou $SatO_2 < 90\%$.
Verdadeira [ ] Falsa [ ] Não sei [ ]

05. A oximetria é menos útil que a capnografia no tratamento inicial da Asma Aguda Grave (AAG).
Verdadeira [ ] Falsa [ ] Não sei [ ]

06. O uso de brometo de ipratrópio deve ser mantido após a admissão hospitalar.
Verdadeira [ ] Falsa [ ] Não sei [ ]

07. Os corticosteroides são mais eficazes quando iniciados precocemente.
Verdadeira [ ] Falsa [ ] Não sei [ ]

08. A via intravenosa para beta2-agonistas está indicada em falha da nebulização contínua.
Verdadeira [ ] Falsa [ ] Não sei [ ]

09. A aminofilina possui ampla janela terapêutica e baixo risco de eventos adversos.
Verdadeira [ ] Falsa [ ] Não sei [ ]

10. O sulfato de magnésio IV tem início de ação rápido e é adjuvante importante na AAG.
Verdadeira [ ] Falsa [ ] Não sei [ ]

11. O Cateter nasal de alto fluxo (CNAF) possui forte evidência de benefício específico em AAG.
Verdadeira [ ] Falsa [ ] Não sei [ ]

12. A Ventilação Não Invasiva (VNI) pode reduzir o trabalho respiratório se aplicada precocemente.
Verdadeira [ ] Falsa [ ] Não sei [ ]

13. A falha da VNI pode ser sugerida pela necessidade de $FiO_2 > 60\%$.
Verdadeira [ ] Falsa [ ] Não sei [ ]

14. A ventilação invasiva deve ser postergada ao máximo, mesmo com sinais de exaustão.
Verdadeira [ ] Falsa [ ] Não sei [ ]

15. A presença de murmúrio vesicular diminuído pode indicar pneumotórax ou atelectasia.
Verdadeira [ ] Falsa [ ] Não sei [ ]

ANOTAÇÕES

ANOTAÇÕES

ANOTAÇÕES

ANOTAÇÕES



SOCIEDADE BRASILEIRA DE PEDIATRIA
Filiada à Associação Médica Brasileira
Rua Santa Clara, 292 - CEP 22041-010 - Rio de Janeiro - RJ
Telefone: (21) 2548-1999